

MANEJO NÃO OPERATÓRIO DE PERFURAÇÕES DE VÍSCERAS OCAS DO TRATO GASTROINTESTINAL

NON-OPERATIVE MANAGEMENT OF HOLLOW VISCERAL PERFORATION OF THE GASTROINTESTINAL TRACT

Marco Túlio Brandão ALVES¹, Murilo FROTA¹, Milena Katrini COSTA¹, Karinne Naara Matos De BARROS¹, Mariana Machado Alves ANDRADE¹, Cristina Terumy OKAMOTO², Obery RAMOS JUNIOR², Sivan MAUER², Jurandir Marcondes RIBAS-FILHO^{1,2}

REV. MÉD. PARANÁ/1681

INTRODUÇÃO

Os casos de perfuração de vísceras ocas do trato gastrointestinal são comuns nas unidades de emergência, e frequentemente diagnosticados com auxílio de tomografia evidenciando pneumoperitônio ou pneumomediastino. Na maioria das vezes opta-se por conduta cirúrgica, visto que o atraso em seu tratamento é fator determinante para alta morbimortalidade. No entanto, o manejo não-operatório do pneumoperitônio tem espaço em casos selecionados, nos quais se apresentam pouco sintomáticos e sem repercussões sistêmicas, uma vez que poupa o paciente de procedimentos invasivos e suas potenciais complicações¹.

A ingestão de corpo estranho faz parte das inúmeras causas de pneumoperitônio. A perfuração do trato gastrointestinal é mais comum nos casos de corpos estranhos pontiagudos e alongados, como espinha de peixe, osso de galinha e palito de dente, ocorrendo principalmente no intestino delgado, em pontos de angulações ou estreitamentos fisiológicos. Embora 80% dos corpos estranhos deglutidos transite no trato gastrointestinal sem consequências, dos 20% que evoluem com complicações até 1% se apresentam como perfuração em algum ponto do trajeto gastrointestinal. A apresentação clínica é variada e muitas vezes representa desafio diagnóstico, pois os pacientes geralmente não referem a ingestão de um corpo estranho, o que retarda o diagnóstico e cria confusão com outras possibilidades diagnósticas².

O objetivo deste estudo foi relatar dois casos de perfuração do trato gastrointestinal tratadas de forma conservadora com desfecho favorável.

RELATO DOS CASOS

CASO 1

Mulher de 69 anos foi admitida com história de ingestão de espinha de peixe há 13 dias queixando de odinofagia e dor cervical. Foi realizada endoscopia digestiva alta e videolaringoscopia, ambas sem alterações e sem visualização do corpo estranho. Na tomografia de pescoço (Figura 1) é visualizada imagem linear hiperdensa adjacente a parede lateral esquerda do esôfago na transição cervicotorácica, ao nível da vértebra T1, estendendo-se para partes moles paraesofágicas à esquerda com densificação dos planos gordurosos adjacentes. Em angiotomografia foi evidenciada proximidade com a parede posterior da artéria carótida comum esquerda sem sinais de sua lesão. Devido à estabilidade clínica, foi optado somente por tratamento conservador e seguimento clinicolaboratorial. No 5º. dia de internação ela permaneceu sem queixas e recebeu alta hospitalar com orientações e

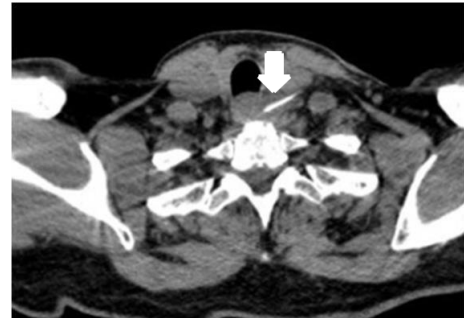


FIGURA 1 - TOMOGRAFIA CERVICAL EVIDENCIANDO CORPO ESTRANHO A ESQUERDA

CASO 2

Mulher de 70 anos estava com dor abdominal em região epigástrica há 7 dias, sem outras queixas. Ao exame físico encontrava-se hemodinamicamente estável, abdome flácido e sem sinais de irritação peritoneal. Foi realizada tomografia de abdome (Figura 2) que evidenciou densificação da gordura mesentérica associada à moderada quantidade de líquido extraluminal e focos de retropneumoperitônio junto a 3ª. e 4ª. porções duodenais. Diante da estabilidade clínica e da ausência de sinais de peritonite, optou-se por tratamento conservador com antibioticoterapia e inibidor de bomba de prótons em dose dobrada. No 5º. dia de internação foi realizada endoscopia digestiva e evidenciou-se cicatriz antral com deformidade antropilórica (S1 de Sakita). Não foi visualizado ponto de perfuração duodenal devido à extensão limitada do gastroscópio. Recebeu alta hospitalar no 6º. dia de internação em bom estado geral e sem queixas.

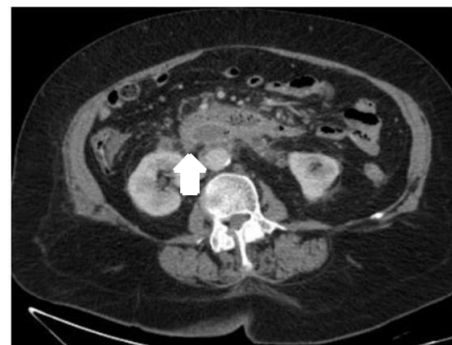


FIGURA 2 - TOMOGRAFIA DE ABDOME COM CORTE NA 3ª E 4ª. PORÇÕES DUODENAIAS, DENSIFICAÇÃO DA GORDURA MESENTÉRICA E RETROPNEUMOPERITÔNIO

Trabalho realizado no¹Hospital Universitário Evangélico Mackenzie, Curitiba, PR, Brasil; ²Faculdade Evangélica Mackenzie do Paraná, Curitiba, PR, Brasil.

DESCRITORES – Perfurações abdominais. Tratamento clínico. Abdome agudo

HEADINGS - Abdominal perforations. Clinical treatment. Acute abdomen.

Endereço para correspondência: Marco Túlio Brandão Alves
Endereço eletrônico: mtbalves@hotmail.com

DISCUSSÃO

A perfuração por corpo estranho de qualquer segmento do trato gastrointestinal tem, na maioria dos casos, evolução para abdome agudo com necessidade de intervenção cirúrgica. Constatada a presença de objeto em topografia transparietal da víscera, o atraso da intervenção pode significar desfecho desfavorável com evolução para sepse e outras complicações. Por este motivo, poucos são os relatos de caso de tratamento conservador em perfuração de vísceras ocas e por isso a importância destes casos.

Sabe-se que os fatores determinantes de prognóstico em perfurações de vísceras ocas são a causa, a localização e o tempo até o início do tratamento. A localização cervical tem melhor prognóstico e menor chance de complicações, se comparada à perfuração intratorácica ou abdominal⁴. Entretanto, é bem descrito em literatura a piora da morbimortalidade em tratamento

das perfurações de vísceras ocas de qualquer sítio após 24 h da ocorrência⁵.

Os casos apresentados evidenciam pacientes com ingestão e possível perfuração esofágica e duodenal há mais de 7 dias, sem sinais de sepse e clínica incaracterística, o que faz questionar o benefício de tratamento operatório. O seguimento desses pacientes com bons exames disponíveis e equipe capacitada para atuar em casos de evolução desfavorável foram parte essencial do desfecho. Observar esses casos em ambiente hospitalar com reconhecimento rápido de complicações garantiu aos pacientes o benefício de evitar procedimentos invasivos e complicações decorrentes deles.

Em casos selecionados de evolução arrastada, pouca sintomatologia e com bioquímica inalterada, pode-se propor tratamento conservador com observação rigorosa para sinais de alarme e exame físico seriado.

REFERÊNCIAS

1. LUCENA, Gustavo Costa Marques et al. TRATAMENTO CONSERVADOR DO PNEUMOPERITÔNIO. In: Congresso Paulista de Cirurgia. [S. l.]: Congresso Paulista de Cirurgia, 2020. Disponível em: <https://fpe.iweventos.com.br/evento/cbcsp2020/trabalhosaprovados/naintegra/15871>. Acesso em: 21 set. 2020.
 2. SARMAST, A. H.; SHOWKAT, H. I.; PATLOO, A. M. et al. GASTROINTESTINAL TRACT PERFORATIONS DUE TO INGESTED FOREIGN BODIES; A REVIEW OF 21 CASES. BJMP. 2012; 5:a29.
 3. TARASCONI et al. PERFORATED AND BLEEDING PEPTIC ULCER: WSES GUIDELINES. World Journal of Emergency Surgery, (2020) 15:3. Disponível em: <https://doi.org/10.1186/s13017-019-0283-9>. Acesso em 21 set 2020.
 4. BRAGUETTO et al. PERFORACIÓN ESOFÁGICA. EXPERIENCIA CLÍNICA Y ACTUALIZACIÓN DEL TEMA. Rev. Méd. Chile vol.133 no.10 Santiago Oct. 2005. Disponível em: <http://dx.doi.org/10.4067/S0034-98872005001000014>. Acesso em 29 set 2020.
 5. ROCHA et al. TRATAMENTO CONSERVADOR TARDIO PARA PERFURAÇÃO ESOFÁGICA POR CORPO ESTRANHO. ABCD, arq. bras. cir. dig. vol.32 no.4 São Paulo 2019 Epub Dec 20, 2019. Disponível em: <http://dx.doi.org/10.1590/0102-672020180001e1467>. Acesso em 29 set 2020.
-

NORMAS PARA APRESENTAÇÃO

A Revista Médica do Paraná aceita somente trabalhos que se enquadrem nas normas estabelecidas pelo Conselho Editorial. Serão aceitos artigos originais de pesquisa médica ou de investigação clínica desde que representem estatísticas próprias ou se refiram a novos métodos terapêuticos ou de técnica cirúrgica. Os trabalhos deverão ser encaminhados ao Conselho Editorial, com carta em anexo assegurando que são inéditos, isto é, não tenham sido anteriormente publicados em outro periódico, bem como autorizando sua publicação na Revista Médica do Paraná.

Toda matéria relacionada a investigação humana e a pesquisa animal deverá ter aprovação prévia da Comissão de Ética da Instituição onde o trabalho foi realizado, de acordo com as recomendações das Declarações de Helsinque (1964, 1975, 1981 e 1989), as Normas Internacionais de Proteção aos Animais e a Resolução nº 196/96 do Conselho Nacional de Saúde sobre pesquisa envolvendo seres humanos.

APRESENTAÇÃO DOS TRABALHOS

Todo artigo encaminhado a publicação na Revista Médica do Paraná deverá constar de

1. Título em português e inglês;
2. Nome completo do(s) autor(es);
3. Nome da instituição onde foi realizado o trabalho;
4. Nome, endereço, fone e endereço eletrônico do autor responsável;
5. Agradecimentos (quando pertinentes);
6. Resumo com até 150 palavras, escrito em parágrafo único, ressaltando objetivos, material e métodos, resultados e conclusões:
 7. Abstract - tradução do resumo para a língua inglesa;
 8. Descritores e Key words (no máximo 6), que, se possível, devem ser consultados no site: <http://decs.bvs.br/>
 9. Introdução, literatura, material, método, resultados, discussão e conclusão;
 10. Referências: Deverão ser apresentadas de acordo com o estilo de Vancouver, cujo texto completo pode ser consultado em: www.icmje.org. Deverão ser relacionadas em ordem alfabética do sobrenome do autor e numeradas. O título dos periódicos deverá ser referido de forma abreviada de acordo com List Journals Indexed in Index Medicus ou no site: www.nlm.nih.gov
 11. Citações: Deverão vir acompanhadas do respectivo número correspondente na lista de referências bibliográficas.
 12. Ilustrações, quadros e tabelas: As ilustrações receberão nome de figura e deverão ter legendas numeradas em algarismos arábicos, serem em preto e branco e de boa qualidade. O número de ilustrações não deverá ultrapassar ao espaço correspondente a 1/4 do tamanho do artigo. Os desenhos deverão ser apresentados em imagens digitalizadas, armazenadas em CDs, DVDs e Pen Drives. Os quadros e tabelas serão referenciados em algarismos arábicos. O redator, de comum acordo com os autores, poderá reduzir o número e o tamanho das ilustrações e quadros apresentados.
 13. Símbolos e abreviaturas: Deverão ser seguidos dos respectivos nomes, por extenso, quando empregados pela primeira vez no texto.
 14. Os textos originais deverão vir gravados em Cds, DVDs e Pen Drive no Editor de Texto Word ou pelo e-mail secretaria@ucamp.org.br

ORIENTAÇÕES PARA AS REFERÊNCIAS BIBLIOGRÁFICAS (ESTILO VANCOUVER)

Regras para autoria: De 1 a 6 autores referenciam-se todos, separados por vírgula. Mais de 6, referenciam-se os 6 primeiros.

seguidos da expressão latina “*et al*”.

Responsabilidade intelectual: (editores, organizadores, compiladores, etc.) Acrescente a denominação após o nome: Ex. Castelo Branco SE, editor

Marques Neto H, Oliveira Filho M, Chaves Junior SF, organizadores

Nomes espanhóis:

Fazer entrada pelo primeiro sobrenome. Ex. Garcia Fuentes, M

Autores Corporativos:

Organizacion Panamericana de la Salud.

Universidade Federal do Paraná. Departamento de Pediatria. Ministério da Saúde (BR). Centro de Documentação.

Entrada pelo título:

Vertebral fractures: how large is the silent epidemic?

Livro:

Feria A. Fagundes SMS, organizadores. O fazer em saúde coletiva: inovações na organização da atenção à saúde coletiva.

Porto Alegre: Dacasa; 2002.

Capítulo de livro: (quando o autor do capítulo não é o mesmo do livro): Maniglia . I. I. Anatomia e fisiologia da cavidade bucal e faringe. In: Coelho JCU. Aparelho digestivo: clínica e cirurgia. Rio de Janeiro: Medsi; 1990. p.77-9. Capítulo de livro: (quando o autor do capítulo é o mesmo

do livro): Veronesi R. Doenças infecciosas 7.ed. Rio de Janeiro: Guanabara Koogan: 1982. Eritema infeccioso: p.32-4.

Artigos de periódicos:

Abrams FR. Patient advocate or secret agent? JAMA 1986;256: 1784-5.

Marcus FI. Drug interaction with amiodarone. Am Heart J 1983;106(4) PT 21:924-30.

Mirra SS. Gearing M. Nash. F. Neuropathology assessment of Alzheimer’s disease. Neurology 1997;49 Suppl 3:SI4-S6. Wise MS. Childhood narcolepsy. Neurology 1998;50(2 Suppl 1):S37-S42.

Tese. Dissertação. Monografia:

Busato CR. Prevalência de portadores de staphylococcus aureus multirresistentes em contatos domiciliares de profissionais de saúde, [dissertação] Curitiba(PR): Setor de Ciências da Saúde da Universidade Federal do Paraná; 1997.

Congressos:

Marcondes E. Visão geral da adolescência. Anais do 21º Congresso Brasileiro de Pediatria; 1979 out 6-12: Brasília. Rio de Janeiro: Sociedade Brasileira de Pediatra; 1979. p.267-75.

ENDEREÇO

Associação Médica do Paraná
Redação da Revista Médica do Paraná
Rua Cândido Xavier. 575
80.240-280 - Curitiba / Paraná
Fone: (41) 3024-1415
Fax: (41) 3242-4593
E-mail: secretaria@ucamp.org.br