BioSCIENCE Relato de Caso
DOI: https://doi.org/10.55684/2025.83.S2.e00016

Divertículo de Meckel obstrutivo atípico em paciente jovem

Atypical obstructive Meckel's diverticulum in a young patient

Ana Júlia Ribas Sigwalt[1], Cecília Schneider[2], Gabriella Micheten Dias[2], Isabelle Tomelin Rothenburg[2], Marjorie Secatto Batista[2], Marcos Fabiano Sigwalt[3]

PALAVRAS-CHAVE: Divertículo de Meckel. Emergência. Cirurgia Geral.
KEYWORDS: Meckel diverticulum. Emergency. General surgery.

INTRODUÇÃO

O divertículo de Meckel (DM) é a anomalia congênita mais comum do trato gastrointestinal, com incidência aproximada de 2-4% na população. Seu processo fisiopatológico consiste no fechamento incompleto ou falha na absorção do ducto onfalomesentérico (vitelino), entre a 7-8ª semanas de gestação. Geralmente, mais da metade dos casos se manifestam na infância ou até os 20 anos de idade, sendo raros em indivíduos com mais de 40 anos.[1-3]

Em muitas situações, o DM não apresenta sintomas e comumente é detectado incidentalmente durante intervenções como laparotomias, laparoscopias ou necropsias. Quando surge algum tipo de complicação, pode se apresentar com grande variedade de manifestações clínicas, as quais devem ser consideradas no diagnóstico diferencial de pacientes com abdome agudo obstrutivo ou inflamatório. Os sintomas comuns são febre, vômito, dor abdominal e sangue nas fezes - não exclusivos da doença de Meckel.[1,3-5]

O tratamento de escolha o divertículo sintomático é a ressecção cirúrgica. As formas mais comuns são diverticulectomia em cunha, ou ressecção intestinal segmentar e anastomose, especialmente quando há isquemia intestinal ou obstrução. No entanto, o manejo de formas assintomáticas requer avaliação individualizada, considerando a história clínica do paciente, o tamanho do divertículo e os riscos e benefícios do procedimento cirúrgico.[1,4-6]

Este relato tem como objetivo descrever um caso atípico de paciente jovem com DM obstrutivo relacionando a discussão com estudos atuais desse mesmo tema. Foi aprovado pelo Comitê de Ética em Pesquisa em Seres Humanos da Universidade Positivo, Curitiba, PR, Brasil – CAAE no. 76173623.8.0000.0093

RELATO DO CASO

Paciente feminina, 26 anos de idade, natural e procedente de Curitiba, PR, Brasil referia dor abdominal há 8 dias, com foco em região epigástrica, de leve intensidade, com irradiação para dorso, com duração de 1 h e melhora espontânea. Apresentava náuseas, fraqueza e inapetência concomitantemente, ausência de febre e alterações urinárias. Havia procurado outro atendimento médico de urgência 2 dias antes, onde foi realizada tomografia computadorizada (TC) abdominal sem contraste, que não apontou alterações na região abdominal, sugerindo normalidade. Iniciou aumento da frequência e piora da intensidade da dor, recorrendo ao serviço de urgência hospitalar 24 h depois. Ao exame físico de admissão, apresentava-se em bom estado geral, lúcida, orientada em tempo e espaço, afebril, acianótica, anictérica, hidratada e normocorada. Quanto aos dados vitais, apresentava PA de 100 x 60 mmHg, pulso de 105 bpm e saturação de 98%. O exame físico abdominal constatou ruídos hidroaéreos diminuídos, quase ausentes, abdome levemente distendido, com dor difusa à palpação, principalmente na região inferior, sem sinais de irritação peritoneal. Além disso, verificou-se pouca quantidade de fezes na ampola retal ao realizar o toque retal.

Nos exames laboratoriais foi constatada elevação do PCR, bastonetose e leucocitose. A radiografia de abdome na admissão intra-hospitalar apontou presença de níveis hidroaéreos em ampola retal, sem pneumoperitônio. TC de abdome com contraste endovenoso revelou presença de obstrução a nível de intestino delgado, com possível brida.

[1] Pontifícia Universidade Católica do Paraná, Curitiba, PR, Brasil;
[2] Universidade Positivo, Curitiba, PR, Brasil;
[3] Faculdade Evangélica Mackenzie do Paraná, Curitiba, PR, Brasil.

Conflito de interesse: Nenhum | Financiamento: Nenhum | Recebido em: 10/08/2025 | Aceito em: 27/10/2025 | Data de publicação: 28/11/2025 | Correspondência: marcossigwalt@yahoo.com.br | Editor Associado: Jurandir Marcondes Ribas Filho

Como citar:
Sigwalt AJR, Schneider C, Dias GM, Rothenburg IT, Batista MS, Sigwalt MF. Divertículo de Meckel obstrutivo atípico em paciente jovem.. BioSCIENCE. 2025;83(S2):e00016

CC BY

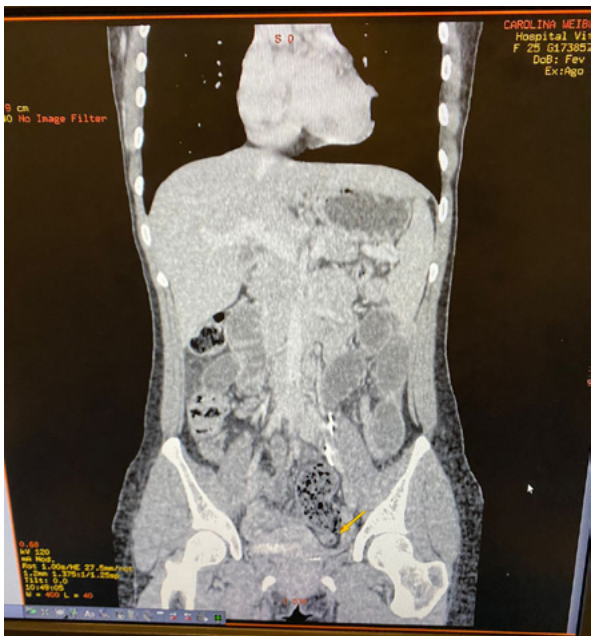

FIGURA 1 — TC de abdome com contraste demonstrando presença de obstrução intestinal a nível de delgado, sugerindo possíveis bridas.

A paciente foi, então, submetida à laparoscopia no mesmo dia. Durante o procedimento, observou-se distensão em alças de intestino delgado à montante do DM de base larga e ingurgitada (a 70 cm da válvula ileocecal) e afilamento à jusante. O conteúdo luminal endurecido, que causou a obstrução, encontrava-se dentro do divertículo e se ampliava para a luz do íleo na topografia do divertículo. Optou-se, portanto, pela laparotomia por incisão transversa suprapúbica e enterectomia segmentar com retirada da área do divertículo e enteroanastomose.

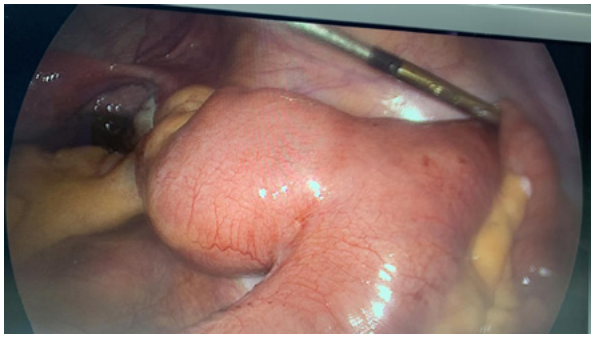

FIGURA 2 — Divertículo de Meckel com conteúdo obstruindo completamente o íleo

FIGURA 3 — Divertículo de Meckel exposto para enterectomia segmentar.

A paciente recebeu alta médica, em boas condições, no dia seguinte à operação. Retornou em regime ambulatorial no 14º dia, apresentando boa evolução, sem manifestar qualquer intercorrência.

DISCUSSÃO

DM é condição que acomete prevalentemente a faixa de pacientes pediátricos, sendo uma das causas mais comuns de sangramento nessa fase, devido à persistência da porção proximal do ducto vitelo-intestinal congênito. Ele se apresenta na forma de bolsa e contém as 3 camadas da parede intestinal - por isso é considerado divertículo verdadeiro - localizado na borda antimesentérica. Essa anomalia congênita está presente em 2% da população, localizada a 61 cm da junção ileocecal e tem 5 cm de comprimento, apesar de haver variações.[5]

DM apresenta-se como condição assintomática até que alguma de suas complicações se manifeste, normalmente em divertículos maiores que 2 cm, situação em que o paciente costuma apresentar sintomas de obstrução, hemorragia ou inflamação gastrointestinal.[3] Segundo a literatura, a chance dessa anomalia tornar-se sintomática ao longo da vida é de apenas 4-6%.[6]

A obstrução ocorre em cerca de 36% dos adultos sintomáticos, seja por intussuscepção íleoileal, invaginação, volvo, estenose secundária à diverticulite crônica, hérnia interna, hérnia de Littré (extensão do saco herniário), bridas inflamatórias ou fitobezoar.[6] As hérnias internas ocorrem devido à persistência de porção fibrótica que conecta o divertículo ao umbigo. Outros tipos de hérnia que eventualmente podem tornar-se complicação do DM são inguinais, femorais e umbilicais devido ao encarceramento de alça intestinal.[2]

A hemorragia é a complicação mais comum em crianças abaixo de 2 anos e ocorre no reto. É originada devido a inflamação da mucosa gástrica ectópica, causada pela evolução da doença para úlcera hemorrágica intestinal. A inflamação pode ocorrer devido ao DM ou à perfuração das paredes dos divertículos, causando peritonite.[3] Por essa razão, os sintomas mais comuns nos sintomáticos são vômito, dor e distensão abdominal, febre e sangue nas fezes.[1,3] Outras complicações mais raras são a fistulização diverticular na bexiga e o desenvolvimento de tumores.[4]

O quadro clínico das complicações necessita de exames para investigação, uma vez que é diagnóstico diferencial de abdome agudo inflamatório ou obstrutivo, como a apendicite aguda.[3,6] Ainda, quando sintomática, a doença pode manifestar-se com diferentes intensidades, variando de quadros quase indolores e benignos e até situações potencialmente fatais, que frequentemente necessitam de atendimento de emergência.[2] Por essa razão, a identificação do divertículo costuma ser incidental durante laparotomias e laparoscopias (0,14-4,5 %) ou necropsias (0,3-4%).[6] Estudos retrospectivos indicam que essa condição é mais frequentemente observada no abdome direito, representando 67% dos casos, com a maioria localizada na altura do umbigo (37,5%), seguidos pelos quadrante superior e inferior

direito (17-12,5%).[2]

Apesar dos avanços em imagem e tecnologia, o diagnóstico clínico do DM sintomático ou complicado ainda é desafiador, muitas vezes sendo confirmado somente durante procedimento cirúrgicos laparotômicos ou laparoscópicos exploradores.[6]

O diagnóstico geralmente é baseado na associação da suspeita clínica com exames de imagem. No entanto, esses exames podem não apresentar sensibilidade e especificidade adequadas, tornando necessária abordagem cirúrgica para confirmação.[4]

Diversos métodos de exames complementares são citados na literatura, como radiografia de abdome, exame contrastado do intestino delgado, tomografia computadorizada, ultrassonografia, arteriografia, cintilografia com tecnécio 99 pertecnetato e cápsula endoscópica. Contudo, a maioria desses exames tende a revelar apenas alterações resultantes das complicações e possuem sensibilidade e especificidade limitadas.[3,6]

A observação direta do divertículo é essencial para diagnóstico preciso. Pode ser realizada por meio de operações ou através de endoscopia do intestino delgado, como por exemplo a endoscopia com balão duplo, que permite que o endoscópio avance mais profundamente no íleo até a identificação do divertículo.[3]

O seu reconhecimento precoce quando complicado é crucial, pois atraso na abordagem cirúrgica, especialmente após 36 h em casos de estrangulamento, pode acarretar morbidade significativa e taxas de mortalidade que chegam a 25%.[1] O tratamento definitivo sintomático é a ressecção cirúrgica, que pode ser realizada por laparotomia — ainda a via de acesso mais comum — ou por laparoscopia. Esses procedimentos possibilitam a ressecção do divertículo utilizando de 1-3 trocárteres, seja por ressecção intraperitoneal ou exteriorização do segmento intestinal contendo o divertículo.[3]

A escolha do procedimento cirúrgico, como diverticulectomia, ressecção em cunha ou ressecção segmentar, depende da relação altura-diâmetro do divertículo (considerado longo quando essa relação é maior que 2) e do tipo de complicação apresentada.[1] Diverticulectomia é indicada para divertículos incidentais, longos ou em casos de diverticulite na ponta do divertículo, enquanto a ressecção segmentar é recomendada quando a base do divertículo está inflamada, em divertículos curtos ou em situações de melena, isquemia intestinal ou perfuração.[5] A extensão da ressecção deve ser guiada pelo tipo de complicação e pelos achados intraoperatórios, como sangramento, presença de tecido ectópico, necrose, perfuração, abscesso peridiverticular ou suspeita de neoplasia.[6]

Como mensagem final, o DM pode apresentar complicações não apenas inflamatórias, mas também obstrutivas, resultando em oclusão parcial ou total do íleo. Esse quadro clínico dificulta o diagnóstico, devido ao amplo espectro de doenças que devem ser consideradas nessas circunstâncias e à idade atípica para o desenvolvimento desta anomalia. Portanto, os cirurgiões que atendem pacientes com dor abdominal aguda devem estar atentos a essa possibilidade, uma vez que pode ser urgência médica.

Contribuições dos autores

Ana Júlia Ribas Sigwalt: Análise Formal, Pesquisa, Redação (rascunho original)
Cecília Schneider: Análise Formal, Metodologia
Gabriella Micheten Dias: Análise Formal, Metodologia
Isabelle Tomelin Rothenburg: Redação (revisão e edição)
Marjorie Secatto Batista: Conceitualização
Marcos Fabiano Sigwalt: Conceitualização

REFERÊNCIAS

1. Almas T, Alsubai AK, Ahmed D, Ullah M, Murad MF, Abdulkarim K, et al. Meckel's diverticulum causing acute intestinal obstruction: A case report and comprehensive review of the literature. Ann Med Surg (Lond). 2022;78:103734. https://doi.org/10.1016/j.amsu.2022.103734
2. Parra-Fariñas C, Quiroga-Gomez S, Castro-Boix S, Vallribera-Valls F, Castellà-Fierro E. Computed tomography of complicated Meckel's diverticulum in adults. Radiologia (Engl Ed). 2019;61(4):297-305. https://doi.org/10.1016/j.rx.2018.10.010
3. Hansen CC, Søreide K. Systematic review of epidemiology, presentation, and management of Meckel's diverticulum in the 21 st century. Medicine (Baltimore). 2018;97(35):e12154. https://doi.org/10.1097/MD.0000000000012154
4. Schaedlich DS, Borges PCM, Lacombe A, Moron RA. Intestinal intussusception of Meckel's diverticulum, a case report and literature review of the last five years. Einstein (Sao Paulo). 2023;21:eRC0173. https://doi.org/10.31744/einstein_journal/2023RC0173
5. Skarpas A, Siaperas P, Zoikas A, Griva E, Kyriazis I, Velimezis G, et al. Meckel's Diverticulitis. A rare cause of small bowel obstruction. J Surg Case Rep. 2020;2020(9):rjaa339. https://doi.org/10.1093/jscr/rjaa339
6. Vieira RRBT, Batista ABE, Silva JJS, Alves BB, Paula JF, Batista CAM. Obstrução intestinal causada por Diverticulite de Meckel: relato de caso. Rev Saúde. 2019;10(1):38-43.