BioSCIENCE Artigo Original
DOI: https://doi.org/10.55684/2025.83.S2.e00022

Desvendando a inflamação vascular no diabete melito: evidências experimentais para guiar o cuidado clínico

Unraveling vascular inflammation in diabetes mellitus: experimental evidence to guide clinical care

Luciane Bittencourt Carias de Oliveira[1], Osvaldo Malafaia[1], Fernando Issamu Tabushi[1], Stephanie Rubianne Silva Carvalhal[2], Sérgio Ossamu Ioshii[2], Rodrigo Schuh[2], Laís Soares Rodrigues[2], Thomas Horlem[3], Nicolau Gregori Czeczko[1]

RESUMO

Introdução: A disfunção endotelial, precursora de doenças vasculares, é modulada pela inflamação sistêmica, intensificada no diabete melito tipo 2 (DM2). Modelos induzidos por estreptozotocina (STZ) permitem investigar a relação entre inflamação sistêmica e alterações vasculares precoces, especialmente na aorta.

Objetivo: Avaliar inflamação sistêmica e vascular em ratos Wistar diabéticos induzidos por STZ, por meio da dosagem plasmática de IL-6 e TNF-α e da análise histológica/imuno-histoquímica (CD68) em diferentes segmentos da aorta.

Método: Estudo experimental com 20 ratos machos distribuídos em controle (n = 10) e diabético (n = 10). Amostras plasmáticas foram analisadas para IL-6 e TNF-α, e segmentos da aorta submetidos à histologia e imuno-histoquímica.

Resultado: Ratos diabéticos apresentaram aumento significativo de TNF-α ($p < 0,05$), confirmando inflamação sistêmica. IL-6 permaneceu inalterada. Não houve inflamação vascular detectável em nenhum dos segmentos aórticos estudados (histologia e CD68).

Conclusão: O modelo demonstrou inflamação sistêmica associada ao DM2. Não houve evidência de inflamação vascular detectável em nenhum dos segmentos da aorta estudados. Os achados reforçam a utilidade de marcadores sistêmicos, como TNF-α, na detecção precoce do risco cardiovascular em diabéticos.

PALAVRAS-CHAVE: Inflamação. Diabete melito. Endotélio. TNF-α, CD68.

ABSTRACT

Introduction: Endothelial dysfunction, a precursor of vascular diseases, is modulated by systemic inflammation, intensified in type 2 diabetes mellitus (T2DM). Streptozotocin (STZ)-induced models allow investigating the relationship between systemic inflammation and early vascular changes, especially in the aorta.

Objective: To evaluate systemic and vascular inflammation in STZ-induced diabetic Wistar rats by measuring plasma IL-6 and TNF-α and histological/immunohistochemical analysis (CD68) in different aortic segments.

Method: Experimental study with 20 male rats distributed as control (n = 10) and diabetic (n = 10). Plasma samples were analyzed for IL-6 and TNF-α, and aortic segments were subjected to histology and immunohistochemistry.

Result: Diabetic rats showed a significant increase in TNF-α ($p < 0.05$), confirming systemic inflammation. IL-6 remained unchanged. There was no detectable vascular inflammation in any of the aortic segments studied (histology and CD68).

Conclusion: The model demonstrated systemic inflammation associated with T2DM. There was no evidence of detectable vascular inflammation in any of the aortic segments studied. These findings reinforce the usefulness of systemic markers, such as TNF-α, in the early detection of cardiovascular risk in diabetics.

KEYWORDS: Inflammation. Diabetes mellitus. Endothelium. TNF-α, CD68.

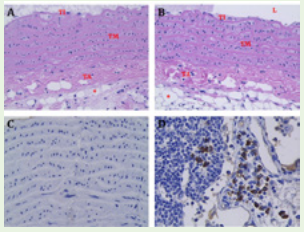

Imuno-histoquímica para CD68 na aorta abdominal mostrando macrófagos esparsos em linfonodo (anti-CD68, 400×)

Mensagem Central

Em um modelo experimental de diabete melito tipo 2, observa-se aumento da inflamação sistêmica (níveis de TNF-α elevados), mas sem sinais de inflamação vascular detectável, em diferentes segmentos da parede da aorta. Esses achados indicam que a agressão vascular no diabete pode começar de forma silenciosa, antes da instalação da aterosclerose visível, reforçando a importância do diagnóstico e intervenção precoce.

Perspectiva

Os resultados deste estudo sugerem que a inflamação sistêmica no diabete antecede eventual inflamação vascular detectável, analisando-se diversos segmentos da artéria aorta. Desse modo, abre oportunidade para terapias que visem modular a resposta inflamatória antes do desenvolvimento da aterosclerose. O modelo experimental de diabete tipo 2, com a utilização de estreptozotocina (STZ), pode contribuir para identificar marcadores precoces e orientar estratégias de prevenção das complicações cardiovasculares em pacientes diabéticos.

[1]Programa de Pós-Graduação em Princípios da Cirurgia, Faculdade Evangélica Mackenzie do Paraná, Curitiba, PR, Brasil;
[2]Universidade Federal do Paraná, Curitiba, PR, Brasil;
[3]Departamento de Fisiologia, Universidade Federal do Paraná, Curitiba, PR, Brasil.

Conflito de interesse: Nenhum | Financiamento: Em parte pela Coordenação de Aperfeiçoamento de Pessoal de Nível Superior - Brasil (CAPES) – Código de financiamento 001 | Recebido em: 10/08/2025 | Aceito em: 27/10/2025 | Data de publicação: 28/11/2025 | Correspondência: lucianecarias@gmail.com | Editor Associado: Thelma Larocca Skare

Como citar:
de Oliveira LBC, Malafaia O, Tabushi FI, Carvalhal RSR, Ioshii SO, Schuh R, Rodrigues LS, Horlem T, Czeczko NG. Desvendando a inflamação vascular no diabete melito: evidências experimentais para guiar o cuidado clínico. BioSCIENCE. 2025;83(S2):e00022

CC BY

INTRODUÇÃO

A inflamação crônica de baixo grau é reconhecida como um dos principais mecanismos fisiopatológicos associados ao diabete melito (DM), particularmente no que se refere ao aumento do risco cardiovascular. Pacientes ele apresentam maior propensão ao desenvolvimento de aterosclerose, fenômeno que decorre da interação complexa entre fatores metabólicos, imunológicos e hemodinâmicos. Nesse cenário, as citocinas pró-inflamatórias, como a interleucina-6 (IL-6) e o fator de necrose tumoral alfa (TNF-α), assumem papel central por modularem processos de resistência insulínica, disfunção endotelial e remodelamento vascular.[1-3]

Paralelamente, a ativação de macrófagos na parede vascular constitui evento crítico na progressão da inflamação local. O marcador CD68, classicamente utilizado como indicativo da presença de macrófagos teciduais, permite avaliar a intensidade e a distribuição regional da resposta inflamatória em diferentes segmentos da árvore arterial. A heterogeneidade da aorta, com variações estruturais e hemodinâmicas entre seus segmentos, pode influenciar a infiltração celular e a resposta inflamatória, configurando potenciais padrões regionais de vulnerabilidade ao dano vascular.[4-6]

A investigação simultânea de mediadores inflamatórios sistêmicos e de marcadores celulares de inflamação vascular em modelo experimental de diabete fornece subsídios importantes para a compreensão da interface entre inflamação sistêmica e inflamação local. Além disso, o estudo dessas variáveis em diferentes regiões da aorta pode contribuir para esclarecer mecanismos iniciais da aterogênese em indivíduos diabéticos, oferecendo perspectivas para a identificação de alvos terapêuticos e estratégias de prevenção de complicações cardiovasculares.[7-9]

Dessa forma, o presente estudo teve como objetivos avaliar a presença de inflamação sistêmica por meio da dosagem plasmática de IL-6 e TNF-α, bem como investigar a expressão de CD68 em diferentes segmentos da aorta de ratos diabéticos, buscando identificar possíveis padrões regionais de inflamação vascular associados ao diabete.

MÉTODO

Trata-se de um estudo experimental, aprovado pelo Comitê de Ética no Uso de Animais do Setor de Ciências Biológicas (CEUA-UFPR), protocolo nº 23075.065293/2022-16, em conformidade com a Lei nº 11.794/2008 e normas de experimentação animal vigentes (Figura 1).

Foram obtidos 20 ratos machos da linhagem Wistar (Rattus norvegicus, var. albinus), a partir de acasalamento prévio, e mantidos em gaiolas plásticas padrão, sob ciclo claro/escuro de 12 h, temperatura de 23 ± 1 °C, com livre acesso à água e ração comercial (Nuvital Nutrientes Ltda, Curitiba, PR). Os animais foram distribuídos aleatoriamente em 2 grupos: controle (GC, n = 10) e diabético (GD, n = 10).

A indução ocorreu no 5º dia pós-natal, por injeção intraperitoneal única de estreptozotocina (STZ, 100 mg/kg), dissolvida em tampão citrato 10 mM (pH 4,5). Os animais do grupo controle receberam apenas o tampão citrato. A confirmação do diabete foi realizada aos 80 dias de vida, por teste de tolerância à glicose (GTT).

Durante o experimento, os animais foram pesados semanalmente e o crescimento avaliado mensalmente pelo índice de Lee. Aos 90 dias, foram eutanasiados por decapitação, com coleta de sangue em tubos heparinizados, centrifugado a 4528 g por 7 min. O plasma obtido foi armazenado a -80°C. A artéria aorta foi removida e segmentada (arco e abdominal), fixada em formalina e posteriormente armazenada em álcool 70% para análises histológicas e imuno-histoquímicas.

As concentrações plasmáticas de interleucina-6 (IL-6) e fator de necrose tumoral alfa (TNF-α) foram determinadas por ensaio imunoenzimático (ELISA), conforme instruções dos fabricantes (Biomatik, Ontário, Canadá). A análise histológica (hematoxilina-eosina e tricrômio de Gomori) e a imuno-histoquímica para CD68 foram realizadas no Laboratório Ioshii Patologia Diagnósticos e Consultoria LTDA, Curitiba-PR.

Análise estatística

Os dados foram avaliados quanto à normalidade pelo teste de Shapiro-Wilk. As comparações entre grupos foram feitas pelo teste t de Student ou teste de Mann-Whitney, considerando $p<0,05$ como significativo.

RESULTADO

O ganho de massa corporal foi monitorado semanalmente da 4ª à 13ª semana de idade. Não foram observadas diferenças significativas entre os grupos no ganho de massa corporal ou na área sob a curva (AUC) do índice de Lee.

No teste de tolerância à glicose intravenosa (ivGTT), realizado aos 80 dias, os animais diabéticos apresentaram intolerância acentuada à glicose em relação aos controles ($p < 0,0001$, Figura 2).

A análise por ELISA revelou níveis plasmáticos de TNF-α significativamente mais elevados no grupo diabético ($p < 0,0001$), sem diferenças nas concentrações de IL-6 entre os grupos (Figura 3).

A avaliação histopatológica dos segmentos da aorta evidenciou, nos animais diabéticos, células endoteliais exuberantes, depósitos mixoides e degeneração vacuolar variando de leve a intensa. Não foram detectados macrófagos na histologia e nem na imuno-histoquímica para CD68, com exceção de poucos macrófagos em linfonodo de 1 Amostra (Tabela e Figura 4). O grupo controle não apresentou alterações. Não houve diferença estatística entre os segmentos do arco da aorta e da aorta abdominal.

DISCUSSÃO

Modelos experimentais induzidos ao diabete por estreptozotocina (STZ) são ferramentas essenciais para compreender os mecanismos inflamatórios e ateroscleróticos associados à hiperglicemia crônica. A administração intraperitoneal de STZ no 5º dia pós-natal, como utilizada neste estudo, reproduz características relevantes do diabete melito tipo 2 (DM2) e permite

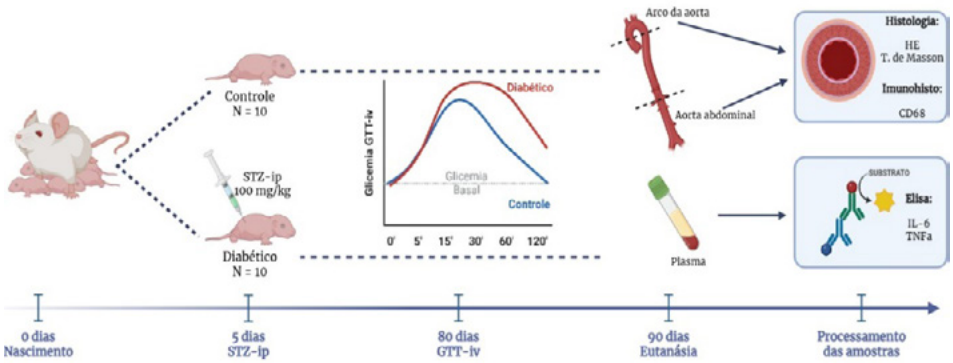

Legenda: STZ-ip: Streptozotocina intraperitoneal; GTT-iv: Teste de tolerância à glicose intravenoso.

FIGURA 1 — Esquema do delineamento experimental

TABELA — Achados histopatológicos e imuno-histoquímicos nos segmentos aórticos de ratos diabéticos

GRUPO DIABÉTICO	Espessura	Células Endoteliais Exuberantes	Depósitos Mixoides	Degeneração Vacuolar	Células CD68
Animal 11					
Amostra 1 AA	0,3531	N	S	2	
Amostra 2 AA	0,2568	S	S	2	
Amostra 3 AAB	0,1947	N	N	1	
Amostra 4 AAB	0,1605	N	N	0	
Animal 12					
Amostra 1 AA	0,321	S	S	3	
Amostra 2 AA	0,2889	N	S	2	
Amostra 3 AAB	0,1798	N	N	1	
Amostra 4 AAB	0,1605	S	S	2	
Animal 13					
Amostra 1 AA	0,2054	N	N	1	
Amostra 2 AA	0,1926	S	S	2	
Amostra 3 AAB	0,1477	N	N	1	
Amostra 4 AAB	0,1412	N	N	1	
Animal 14					
Amostra 1 AA	0,2568	S	S	3	
Amostra 2 AA	0,1926	N	S	2	
Amostra 3 AAB	0,1605	N	N	1	
Amostra 4 AAB	0,1605	N	S	2	
Animal 15					
Amostra 1. AA	0,3852	S	S	3	
Amostra 2 AA	0,2568	S	S	3	
Amostra 3 AAB	0,1733	N	N	1	
Amostra 4 AAB	0,1605	N	N	1	
Animal 16					
Amostra 1. AA	0,2247	N	N	1	
Amostra 2 AA	0,1926	N	S	2	
Amostra 3 AAB	0,1605	N	N	1	
Amostra 4 AAB	0,1541	S	S	2	
Animal 17					
Amostra 1 AA	0,2568	S	S	3	
Amostra 2. AA	0,2375	N	N	1	
Amostra 3 AAB	0,1605	N	N	1	
Amostra 4 AAB	0,1605	N	S	2	
Animal 18					
Amostra 1 AA	0,3338	S	S	3	
Amostra 2 AA	0,2531	S	S	3	
Amostra 3 AAB	0,1669	N	N	1	
Amostra 4 AAB	0,1412	N	N	1	
Animal 19					
Amostra 1 AA	0,2375	S	S	2	
Amostra 2 AA	0,2054	N	S	3	
Amostra 3. AAB	0,1605	N	N	1	
Amostra 4 AAB	0,1541	N	N	1	
Animal 20					
Amostra 1 AA	0,244	S	S	3	
Amostra 2 AA	0,1798	S	S	2	
Amostra 3 AAB	0,1605	N	N	1	
Amostra 4 AAB	0,1605	N	N	1	

Legenda: Foram analisadas 4 Amostras de cada animal (2 do arco aórtico e 2 da aorta abdominal). Avaliaram-se hiperplasia de células endoteliais, depósitos mixoides, degeneração vacuolar (graus 1 a 3) e presença de macrófagos CD68-positivos. Abreviações: AA, arco aórtico; AAB, aorta abdominal; N, não; S, sim; grau 1, leve; grau 2, moderado; grau 3, intenso.

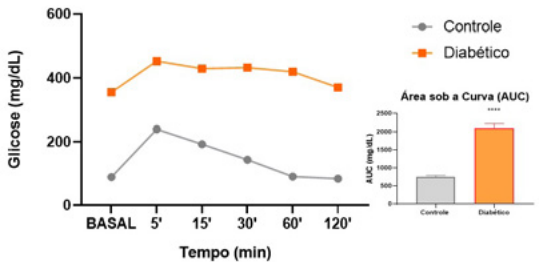

Legenda: A glicemia foi medida aos 5, 15, 30, 60 e 120 min após a injeção de glicose. Os valores de AUC foram calculados para cada grupo. A normalidade foi verificada pelo teste de Shapiro–Wilk e a comparação estatística realizada pelo teste t de Student (**** $p < 0,0001$).

FIGURA 2 — Teste de tolerância à glicose intravenosa (ivGTT) em ratos controle e diabéticos aos 80 dias de idade.

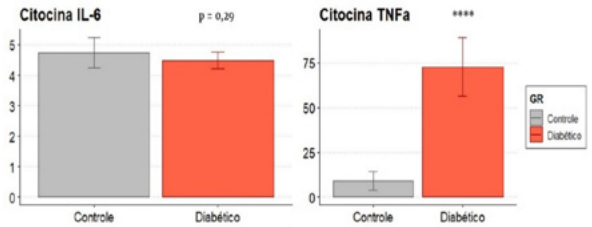

Legenda: A normalidade foi confirmada pelo teste de Shapiro–Wilk e a comparação entre os grupos realizada pelo teste t de Student (**** $p < 0,0001$).

FIGURA 3 — Análise estatística dos níveis plasmáticos de TNF-α e IL-6 em ratos controle e diabéticos.

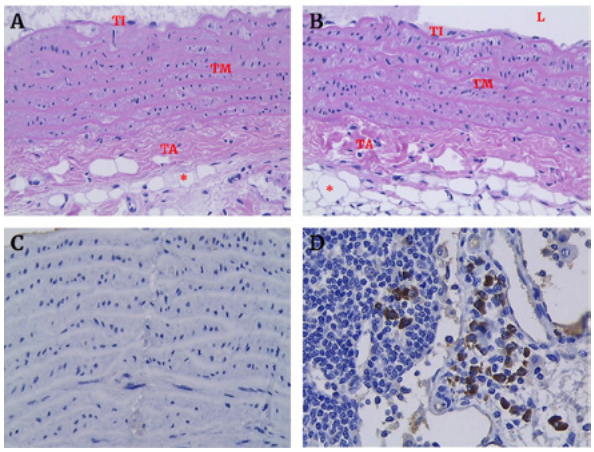

Legenda: A) Coloração por hematoxilina-eosina (HE) da aorta abdominal; B) HE do arco aórtico; C) imuno-histoquímica para CD68 no arco aórtico evidenciando ausência de macrófagos; D) imuno-histoquímica para CD68 na aorta abdominal mostrando macrófagos esparsos em linfonodo (anti-CD68, 400×).

FIGURA 4 — Imagens histológicas e imuno-histoquímicas representativas de segmentos aórticos de ratos diabéticos.

avaliar precocemente alterações vasculares. Essa via de administração apresenta segurança, eficácia e aplicabilidade em protocolos experimentais.[10-12]

No presente trabalho, a indução diabética resultou em hiperglicemia persistente aos 80 dias, confirmando a efetividade do modelo. Apesar da alteração glicêmica, não houve perda de peso significativa, sugerindo que, nesse estágio, o metabolismo sistêmico dos animais ainda não apresentava comprometimento grave, achado compatível com estudos que descrevem a progressão gradual das alterações metabólicas em modelos jovens de DM induzido por STZ.[13,14]

A análise sorológica demonstrou aumento significativo de TNF-α no grupo diabético, enquanto os níveis de IL-6 permaneceram inalterados. Este perfil inflamatório sugere desequilíbrio imunológico: o TNF-α, reconhecido como mediador central da inflamação vascular, estimula a expressão de moléculas de adesão endotelial, promove o recrutamento de leucócitos e intensifica o estresse oxidativo. A ausência de elevação da IL-6 pode refletir exaustão imunológica por inflamação crônica ou estágio precoce da doença. Estudos indicam que IL-6 e TNF-α frequentemente atuam de forma sinérgica na aterogênese, e o descompasso nessa interação pode influenciar a cronologia da lesão vascular.[15-17]

Do ponto de vista morfológico, a presença de células endoteliais exuberantes, depósitos mixoides e degeneração vacuolar, sem detecção de macrófagos ou células espumosas, sugere alteração estrutural inicial, anterior ao infiltrado inflamatório típico da aterosclerose. A imunomarcação negativa para CD68 reforça a ausência de infiltração macrofágica significativa. Esses achados se alinham a estudos que descrevem a disfunção endotelial como evento precoce, potencialmente reversível, na sequência que culmina em inflamação e formação de placa aterosclerótica.[18,19]

A ausência de inflamação vascular detectável neste estágio não invalida a hipótese de evolução futura para lesões ateroscleróticas avançadas. Pelo contrário, o aumento isolado de TNF-α sugere ativação inflamatória sistêmica capaz de impactar a parede vascular ao longo do tempo. Esse momento pode representar janela crítica para intervenções terapêuticas voltadas à modulação precoce da resposta inflamatória.[20,21]

Assim, este estudo contribui para a caracterização de modelo experimental de DM2 com potencial para investigações futuras sobre a interação entre inflamação sistêmica e remodelamento vascular. A integração de análises temporais, incluindo marcadores adicionais como IL-1β, PCR e VCAM-1, aliada à avaliação funcional da reatividade vascular, poderá aprofundar a compreensão sobre a sequência de eventos que ligam a hiperglicemia à inflamação e ao dano arterial. Esses dados podem subsidiar o desenvolvimento de estratégias diagnósticas e terapêuticas mais precoces e eficazes no contexto das complicações cardiovasculares do diabete melito.

CONCLUSÃO

A indução de diabete melito tipo 2 com STZ no 5º dia pós-natal mostrou-se eficaz, resultando em hiperglicemia persistente e aumento significativo de TNF-α, sem alteração nos níveis de IL-6 e sem perda de massa corporal. Não foi detectada inflamação tecidual nos segmentos de aorta avaliados, sugerindo que o modelo representa estágio inicial de disfunção endotelial. Esses resultados reforçam o potencial do modelo para estudos sobre mecanismos precoces de lesão vascular no diabete melito tipo 2.

Contribuição dos autores

Luciane Bittencourt Carias de Oliveira – Conceitualização, metodologia, validação, escrita, revisão e edição.
Osvaldo Malafaia – Supervisão.
Fernando Issamu Tabushi – Administração de projetos, escrita – revisão e edição.
Stephanie Rubianne Silva Carvalhal – Metodologia.
Sérgio Ossamu Ioshii – Metodologia, validação.
Rodrigo Schuh – Metodologia, validação.
Laís Soares Rodrigues – Metodologia, validação.
Thomas Horlem – Validação.
Nicolau Gregori Czeczko – Administração de projetos.

REFERÊNCIAS

1. Herrington W, Lacey B, Sherliker P, Armitage J, Lewington S. Epidemiology of atherosclerosis and the potential to reduce the global burden of atherothrombotic disease. Circ Res. 2016;118(4):535-46. https://doi.org/10.1161/CIRCRESAHA.115.307611
2. Gimbrone MA Jr, García-Cardeña G. Endothelial cell dysfunction and the pathobiology of atherosclerosis. Circ Res. 2016;118(4):620-36. https://doi.org/10.1161/CIRCRESAHA.115.306301
3. Wolf D, Ley K. Immunity and inflammation in atherosclerosis. Circ Res. 2019;124(2):315-27. https://doi.org/10.1161/CIRCRESAHA.118.313591
4. Tabas I, Lichtman AH. Monocyte-macrophages and T cells in atherosclerosis. Immunity. 2017;47(4):621-34. https://doi.org/10.1016/j.immuni.2017.09.008
5. Moore KJ, Sheedy FJ, Fisher EA. Macrophages in atherosclerosis: a dynamic balance. Nat Rev Immunol. 2013;13(10):709-21. https://doi.org/10.1038/nri3520
6. Libby P, Buring JE, Badimon L, Hansson GK, Deanfield J, Sommer M, et al. Atherosclerosis. Nat Rev Dis Primers. 2019;5(1):56. https://doi.org/10.1038/s41572-019-0106-z
7. Bäck M, Yurdagul A Jr, Tabas I, Öörni K, Kovanen PT. Inflammation and its resolution in atherosclerosis: mediators and therapeutic opportunities. Nat Rev Cardiol. 2019;16(7):389-406. https://doi.org/10.1038/s41569-019-0169-2
8. Chen J, Yang Y, Kong W. Cross talk between inflammation and metabolic disorders. Mediators Inflamm. 2022;2022:9821506. https://doi.org/10.1155/2022/9821506
9. Tilg H, Zmora N, Adolph TE, Elinav E. The intestinal microbiota fuelling metabolic inflammation. Nat Rev Immunol. 2020;20(1):40-54. https://doi.org/10.1038/s41577-019-0198-4
10. Deeds MC, Anderson JM, Armstrong AS, Gastineau DA, Hiddinga HJ, Jahangir A, et al. Single dose streptozotocin-induced diabetes: considerations for study design in islet transplantation models. Lab Anim. 2011;45(3):131-40. https://doi.org/10.1258/la.2010.010090
11. Ghasemi A, Khalifi S, Jedi S. Streptozotocin-nicotinamide-induced rat model of type 2 diabetes (review). Acta Physiol Hung. 2014;101(4):408-20. https://doi.org/10.1556/APhysiol.101.2014.4.2
12. Takada J, Machado MA, Peres SB, Brito LC, Borges-Silva CN, Costa CEM, et al. Neonatal streptozotocin-induced diabetes mellitus: a model of insulin resistance associated with loss of adipose mass. Metabolism. 2007;56(7):977-84. https://doi.org/10.1016/j.metabol.2006.05.021
13. Satrom KM, Ennis K, Sweis BM, Matveeva TM, Chen J, Hanson L, et al. Neonatal hyperglycemia induces CXCL10/CXCR3 signaling and microglial activation and impairs synaptogenesis in rats. J Neuroinflammation. 2018;15(1):82. https://doi.org/10.1186/s12974-018-1121-9
14. Chen J, Yang Y, Kong W. Cross talk between inflammation and metabolic disorders. Mediators Inflamm. 2022;2022:9821506. https://doi.org/10.1155/2022/9821506
15. Tilg H, Zmora N, Adolph TE, Elinav E. The intestinal microbiota fuelling metabolic inflammation. Nat Rev Immunol. 2020;20(1):40-54. https://doi.org/10.1038/s41577-019-0198-4

16. Tabas I, Lichtman AH. Monocyte-macrophages and T cells in atherosclerosis. Immunity. 2017;47(4):621-34. https://doi.org/10.1016/j.immuni.2017.09.008

17. Bäck M, Yurdagul A Jr, Tabas I, Öörni K, Kovanen PT. Inflammation and its resolution in atherosclerosis: mediators and therapeutic opportunities. Nat Rev Cardiol. 2019;16(7):389-406. https://doi.org/10.1038/s41569-019-0169-2

18. Libby P, Buring JE, Badimon L, Hansson GK, Deanfield J, Sommer M, et al. Atherosclerosis. Nat Rev Dis Primers. 2019;5(1):56. https://doi.org/10.1038/s41572-019-0106-z

19. Puertas-Umbert L, Almendra-Pegueros R, Jiménez-Altayó F, Sirvent M, Galán M, Martínez-González J, et al. Novel pharmacological approaches in abdominal aortic aneurysm. Clin Sci (Lond). 2023;137(15):1167-94. https://doi.org/10.1042/cs20220795

20. Li Z, Cong X, Kong W. Matricellular proteins: potential biomarkers and mechanistic factors in aortic aneurysms. J Mol Cell Cardiol. 2022;169:41-56. https://doi.org/10.1016/j.yjmcc.2022.05.001

21. Wang Y, Gao P, Li F, Du J. Insights on aortic aneurysm and dissection: role of the extracellular environment in vascular homeostasis. J Mol Cell Cardiol. 2022;171:90-101. https://doi.org/10.1016/j.yjmcc.2022.06.010