BioSCIENCE Relato de Caso
DOI: https://doi.org/10.55684/2025.83.S2.e00021

Quando o corpo se volta contra si: um caso marcante de síndrome antissintetase com anti-Jo-1 positivo

When the body turns against itself: a significant case of antisynthase syndrome with positive anti-Jo-1

Rafaely Cristine dos Santos[1], Fernanda Nicoly Jobins Jarentchuk[1], Giovanna Jorge Sabino[1], Tailine Fontanella Galvani[1], Thelma Larocca Skare[1]

PALAVRAS-CHAVE: Dermatomiosite. Miosite. Artrite. Glucocorticoides.
KEYWORDS: Dermatomyositis. Myositis. Arthritis. Glucocorticoids.

INTRODUÇÃO

As miopatias inflamatórias idiopáticas (MII) constituem grupo de doenças autoimunes que, embora afetem primariamente os músculos, frequentemente envolvem outros sistemas orgânicos.[1] Existem vários subtipos de miosite os quais cursam com perfil clínico próprio. Uma das manifestações extramusculares mais significativas e com impacto prognóstico é a doença pulmonar intersticial (DPI), que é a principal manifestação pulmonar em pacientes com MII.[1]

Dentro do espectro das doenças do tecido conjuntivo que se associam à DPI, a síndrome antissintetase (ASS) é considerada uma das variantes mais comuns.[1] A ASS é caracterizada por constelação de achados clínicos, incluindo miosite, febre, fenômeno de Raynaud, "mãos de mecânico", artrite e, crucialmente, a DPI.[1,2] Essa síndrome está fortemente associada à presença de anticorpos direcionados contra aminoacil-RNAt sintetases, sendo o anticorpo anti-Jo-1 — direcionado contra a histidil-RNAt sintetase — o mais frequentemente detectado.[2]

A miosite se constitui na manifestação mais clássica das antisintetases sendo central ao diagnóstico.[3,4] O anticorpo anti-Jo-1 pode estar presente e relacionado às manifestações clínicas e prognósticas importantes, especialmente no envolvimento pulmonar.[4] A presença das alterações cutâneas características (mãos de mecânico) se constitui em achado clássico cujo exame é de fácil acesso, orientando o médico para a busca e tratamento precoces de possível envolvimento pulmonar.

Este relato teve como objetivo descrever e analisar o caso clínico de paciente com síndrome antissintetase, confirmada pela positividade do anticorpo anti-Jo-1. O relato irá detalhar as manifestações clínicas apresentadas pelo paciente, com atenção à miosite e às alterações cutâneas e discutir a relevância do anticorpo anti-Jo-1 como marcador na síndrome antissintetase.

RELATO DO CASO

Este relato foi aprovado pelo Comitê de Ética em Pesquisa da Faculdade Evangélica Mackenzie - CEP/FEMPAR, Curitiba, PR, Brasil sob protocolo 7.787.404 e o paciente concordou com a descrição assinando termo de consentimento livre e esclarecido.

Homem de 50 anos, mecânico de automóveis, iniciou o quadro em novembro de 2024 com dor articular inflamatória em mãos e joelhos, acompanhada de rigidez matinal de aproximadamente 30 min. Em dezembro de 2024, evoluiu com pneumonia intersticial, quando foi diagnosticado com fibrose pulmonar. Em janeiro de 2025, houve piora do quadro, com surgimento de febre diária, perda de 8 kg e fraqueza muscular progressiva. Em maio de 2025, persistiam as queixas de lesões cutâneas eritematosas no braço esquerdo e no abdome, além de dor e fraqueza muscular assimétrica em membros inferiores, mais acentuadas à direita.

Os exames realizados revelaram o que segue: 1) tomografia de tórax padrão de fibrose pulmonar com opacidades em vidro fosco e bronquiectasias; 2) espirometria com distúrbio restritivo grave (CVF 49%, DLCO 44%); 3) marcadores inflamatórios elevados (VHS 38 mm/h, PCR 5,9 mg/dL) com CPK aumentada (791 U/L) indicando atividade de miosite; 4) anticorpo anti-Jo1 com título significativamente elevado (>200); 5) ultrassonografia abdominal com litíase renal esquerda e hidronefrose grau II; 6) ultrassonografia dos punhos revelou neuropatia compressiva bilateral.

O paciente apresentou marcadores sorológicos e clínicos compatíveis com síndrome antissintetase, destacando-se o anti-Jo1 em alto título (>200), que confirma o diagnóstico. As manifestações cutâneas incluíram "mãos de mecânico", com espessamento e fissuras nos dedos, além de lesões eritematosas em braço, antebraço esquerdo e abdome e são consideradas

[1]Faculdade Evangélica Mackenzie do Paraná, Curitiba, PR, Brasil.

Conflito de interesse: Nenhum | Financiamento: Nenhum | Recebido em: 10/08/2025 | Aceito em: 27/10/2025 | Data de publicação: 28/11/2025 | Correspondência: thelma.skare@gmail.com | Editor Associado: Ronaldo Mafia Cuenca

Como citar:
dos Santos RC, Jarentchuk FNJ, Sabino GJ, Galvani TF, Skare TL. Quando o corpo se volta contra si: um caso marcante de síndrome antissintetase com anti-Jo-1 positivo. BioSCIENCE. 2025;83(S2):e00021

CC BY

características desta síndrome. O comprometimento pulmonar foi evidenciado por fibrose intersticial em exames de imagem (TC de tórax com opacidades em vidro fosco), enquanto a fraqueza muscular (quadríceps 5/5, glúteos 4/5) e elevação de CK (791 U/L) e aldolase (5,91) reforçaram o envolvimento miopático.

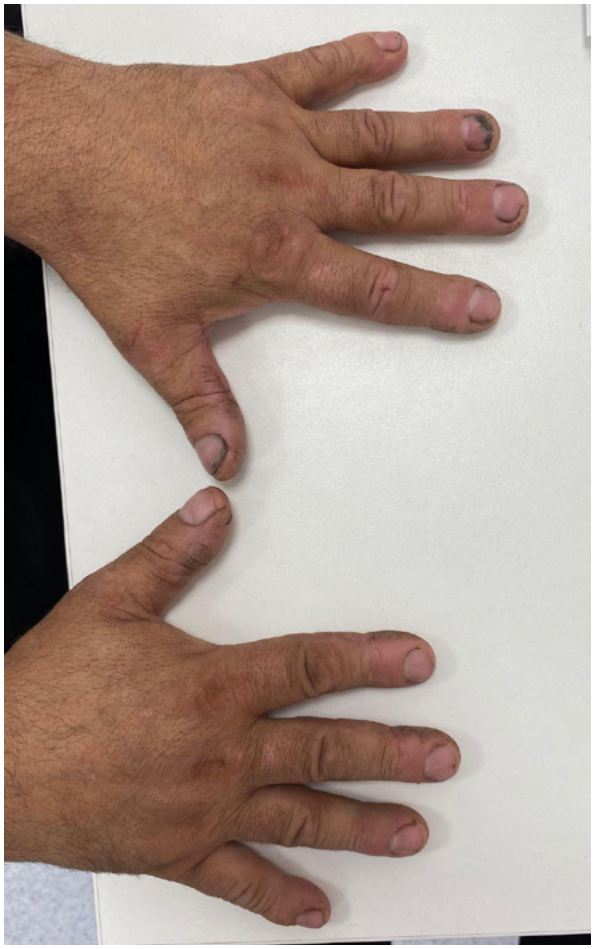

FIGURA — Manifestação cutânea característica da dermatomiosite, exibindo o sinal das "mãos de mecânico", com hiperqueratose e fissuras nas polpas digitais.

A abordagem terapêutica baseou-se em imunossupressão com micofenolato de mofetila (500 mg 3x/dia) e prednisona em doses altas (30 mg/dia) seguida de redução gradual. Adicionalmente, foram prescritos suplementos (cálcio e vitamina D) para prevenção de osteoporose e fisioterapia para reabilitação muscular. O planejamento incluiu monitoramento laboratorial (CK, função pulmonar) e acompanhamento no ambulatório de reumatologia para reavaliação.

No último retorno (12/05/2025), o paciente referiu melhora subjetiva; porém, persistia com fraqueza nos membros inferiores e lesões cutâneas ativas. Não houve piora respiratória, mas mantinha-se sedentário devido às limitações físicas. A redução da prednisona foi tolerada sem intercorrências, e o micofenolato foi mantido na dose. Os exames laboratoriais mostraram estabilidade inflamatória (PCR 3,7 mg/L), sem elevação adicional de enzimas musculares. O seguimento contínuo foi reforçado para ajuste terapêutico conforme a resposta clínica.

DISCUSSÃO

A forte inter-relação entre amiosite e anticorpos antissintetases (ASS) como o anticorpo anti-Jo-1 configura eixo patogênico de grande relevância clínica, uma vez que esta entidade pode se manifestar como subtipo das miopatias inflamatórias idiopáticas dentro do espectro da ASS.[1] Nesse contexto, a detecção do anticorpo anti-Jo-1, o mais comum dentre os anticorpos antissintetase em pacientes com dermatomiosite, adquire significativa importância prognóstica, pois está intimamente relacionada à manifestações clínicas específicas e maior risco de envolvimento pulmonar.[2,4]

Diante desse cenário, a identificação de sinais cutâneos clássicos, como as "mãos de mecânico", torna-se elemento crucial no exame físico, funcionando como marcador de fácil acesso que pode direcionar o clínico para a investigação e o manejo precoce da DPI, complicação extramuscular de maior impacto na morbimortalidade desses pacientes.[1,3]

O diagnóstico diferencial das miosites autoimunes é amplo e deve considerar sua associação com neoplasias malignas, que ocorre em até 30% dos casos, principalmente nos primeiros anos após o diagnóstico.[1] Os tumores mais frequentemente relacionados incluem câncer de ovário, pulmão, mama, colorretal e linfomas não-Hodgkin, sendo que pacientes idosos e aqueles com manifestações cutâneas graves apresentam maior risco.[1]

Além da investigação oncológica, é essencial diferenciar as miosites autoimunes de outras condições que cursam com fraqueza muscular e alterações dermatológicas.[1] Entre os diagnósticos diferenciais, destacam-se as distrofias musculares, que geralmente apresentam evolução mais lenta e história familiar positiva, assim como miopatias metabólicas e endócrinas.[1]

A miopatia necrosante autoimune, associada ao uso de estatinas e à presença de anticorpos anti-HMG-CoA redutase, constitui outro diagnóstico importante, pois pode mimetizar a síndrome antissintetase em aspectos clínicos e histopatológicos, embora tipicamente não apresente as manifestações cutâneas características da dessa entidade.[1]

Para o diagnóstico definitivo, recomenda-se a combinação de critérios clínicos, exames laboratoriais – elevação de CK e aldolase –, achados eletromiográficos e histopatológicos, sendo a biópsia muscular fundamental para demonstrar o infiltrado inflamatório perivascular e perifascicular típico.[5] A pesquisa de autoanticorpos específicos (anti-Mi-2, anti-TIF1γ, anti-NXP2) auxilia não apenas na confirmação diagnóstica, mas também na estratificação de risco para neoplasias e complicações sistêmicas.[5]

O anticorpo anti-Jo-1 é o mais frequente dos anticorpos antisintetases estando presente em 60-70% dos casos.[6] Este anticorpo está associado à manifestações clínicas como DPI, miosite, artrite e envolvimento cutâneo, desempenhando papel relevante na atividade e progressão da doença.[7-9]

Estudos investigaram a relação entre os níveis séricos do anti-Jo-1 e a atividade da ASA em 115 pacientes positivos para esse anticorpo.[10] Os resultados demonstraram que os níveis basais de anti-Jo-1 eram menores em pacientes com DPI no momento do diagnóstico em comparação

àqueles sem DPI (122 vs. 158 U/ml, p=0,012), sugerindo possível variação na resposta imune conforme o órgão afetado.[11,12] Por outro lado, níveis mais elevados foram observados em pacientes com fraqueza muscular (168 vs. 122 U/ml, p=0,018), envolvimento cutâneo (153 vs. 122 U/ml, p=0,009) e artrite (164 vs. 120 U/ml, p=0,006), indicando correlação com manifestações extratorácicas.[10]

Em análises longitudinais, as variações nos níveis de anti-Jo-1 mostraram-se mais relevantes do que os valores absolutos, com correlações positivas significativas com mudanças na atividade global da doença, escores musculares e pulmonares (p<0,05). Além disso, houve associação negativa com parâmetros de função pulmonar (%FVC e %FEV1, p<0,0001), reforçando o potencial do anti-Jo-1 como marcador dinâmico de atividade orgânica.[6,10] No entanto, os níveis basais não se correlacionaram com o prognóstico, sendo a idade avançada e níveis elevados de proteína C-reativa os principais fatores de risco para mortalidade.

Esses achados destacam que o anti-Jo-1 está mais associado à alterações na atividade da doença ao longo do tempo do que ao envolvimento orgânico inicial.[10] Portanto, o monitoramento contínuo dos níveis desse anticorpo pode oferecer subsídios valiosos para a avaliação clínica e o manejo terapêutico da ASA, especialmente em pacientes com comprometimento pulmonar ou muscular.

O prognóstico da síndrome antissintetase é influenciado por diversos fatores, incluindo o perfil sorológico (especialmente a presença e os níveis de anti-Jo-1), a gravidade do envolvimento pulmonar e muscular, e a resposta à terapia imunossupressora. Estudos demonstraram que pacientes com anti-Jo-1 apresentam maior risco de progressão da DPI, principal determinante de morbimortalidade nessa população.[1,2]

Embora o anti-Jo-1 não seja preditor independente de mortalidade, seus níveis séricos elevados (>200 U/mL) associam-se à maior atividade global da doença e necessidade de terapias combinadas.[4] DPI é a principal causa de óbito, especialmente em pacientes com declínio rápido da função pulmonar (CVF < 50%).[5]

O prognóstico do paciente em questão era reservado devido à presença de fibrose pulmonar estabelecida e à resposta parcial ao tratamento, mas a estabilidade clínica recente sugere possível controle da doença com monitoramento rigoroso. A abordagem multidisciplinar, incluindo reumatologia, pneumologia e fisioterapia, é essencial para mitigar complicações e melhorar a qualidade de vida.

Como mensagem final, o caso apresenta elevada relevância clínica por se tratar de paciente com síndrome antissintetase, condição rara e de curso potencialmente grave. A identificação precoce de sinais clínicos específicos — como as mãos de mecânico, miosite proximal, fenômeno de Raynaud, artrite e doença pulmonar intersticial —, somados à positividade para o anticorpo anti-Jo-1, permitem o diagnóstico oportuno e o início imediato da terapêutica imunossupressora, o que foi essencial para o controle da evolução da doença e sobrevida do paciente. Além disso, este caso reforça a importância de abordagem interdisciplinar e da vigilância contínua frente às possíveis complicações sistêmicas. A doença pulmonar intersticial, frequentemente associada à síndrome antissintetase, constitui uma das principais causas de morbimortalidade nesses pacientes, o que exige avaliação funcional respiratória regular e acompanhamento com pneumologia.[2,4]

Contribuição dos autores

Fernanda Nicoly Jobins Jarentchuk – Conceituação, Análise formal
Giovanna Jorge Sabino – Metodologia, Redação (esboço original)
Rafaely Cristine Dos Santos - Análise formal, Conceituação
Tailine Fontanella Galvani - Análise formal, Metodologia
Thelma Larocca Skare - Administração do projeto

REFERÊNCIAS

1. Hochberg MC, et al. Rheumatology. 7th ed. Philadelphia: Elsevier; 2019.
2. Zulfiqar B, Aksionav P, Bittar M, Chapman C. A case of Anti-Jo-1 myositis with unique biopsy findings. Case Rep Rheumatol. 2022;2022:9096643. https://doi.org/10.1155/2022/9096643
3. Li JC, Lai ZH, Shao M, Jin YB, Gao XJ, Zhang K, et al. Significance of anti-Jo-1 antibody's clinical stratification in idiopathic inflammatory myopathy and disease spectrum. Beijing Da Xue Xue Bao Yi Xue Ban. 2023;55(6):958–65. https://doi.org/10.19723/j.issn.1671-167X.2023.06.002
4. Liu CH, Kor CT, Hung MH, Hsiao KH, Cheng YH, Tien YC. Differences in the clinical characteristics and 1-year mortality rates of patients with dermatomyositis with anti-Jo-1 and anti-MDA5 antibodies. J Immunol Res. 2023;2023:2988422. https://doi.org/10.1155/2023/2988422
5. Andrade VP, De Souza FHC, Pinto GLB, Shinjo SK. The relevance of anti-Jo-1 autoantibodies in patients with definite dermatomyositis. Adv Rheumatol. 2021;61(1):12. https://doi.org/10.1186/s42358-021-00171-x.
6. Notarnicola A, Preger C, Lundström SL, Renard N, Wigren E, Gompel EV, et al. Longitudinal assessment of reactivity and affinity profile of anti-Jo1 autoantibodies to distinct HisRS domains and a splice variant in a cohort of patients with myositis and anti-synthetase syndrome. Arthritis Res Ther. 2022;24(1):62. https://doi.org/10.1186/s13075-022-02745-6
7. Lundberg IE, Fugimoto M, Vencovsky J, Aggarwal R, Holmqvist M, Christopher-Stine L, et al. Idiopathic inflammatory myopathies. Nat Rev Dis Primers. 2021;7(1):86. https://doi.org/10.1038/s41572-021-00321-x
8. Connors GR, Christopher-Stine L, Oddis CV, Danoff SK. Interstitial lung disease associated with the idiopathic inflammatory myopathies: what progress has been made in the past 35 years? Chest. 2010;138(6):1464–74. https://doi.org/10.1378/chest.10-0180
9. Nishaikai M, Reichlin M. Heterogeneity of precipitating antibodies in polymyositis and dermatomyositis: characterization of the Jo-1 antibody system. Arthritis Rheum. 1980;23(8):881–8. doi: https://doi.org/10.1002/art.1780230802
10. Yang H, Chen Q, Sun C, Jin Q, Zhang L, Liu Q, et al. Clinical and prognostic associations of anti-Jo-1 antibody levels in patients with antisynthetase syndrome. Respir Res. 2024;25(1):222. doi: https://doi.org/10.1186/s12931-024-02851-w
11. Galindo-Feria AS, Albrecht I, Fernandes-Cerqueira C, Notarnicola A, James EA, Herrath J, et al. Proinflammatory histidyl-transfer RNA synthetase-specific CD4+ T cells in the blood and lungs of patients with idiopathic inflammatory myopathies. Arthritis Rheumatol. 2020;72(1):179–91. doi: https://doi.org/10.1002/art.41075
12. Xu Z, Wei Z, Zhou JJ, Ye F, Loo WS, Wang F, et al. Internally deleted human tRNA synthetase suggests evolutionary pressure for repurposing. Structure. 2012;20(9):1470–7. doi: https://doi.org/10.1016/j.str.2012.08.001