BioSCIENCE
Artigo de Revisão
DOI: https://doi.org/10.55684/2025.83.S1.e00003

Anatomia microcirúrgica: abordagens cirúrgicas à órbita

Microsurgical anatomy: surgical approaches to the orbit

Nicole Custódio Porto Silva[1], Wilson da Silva Rocha Vidal Neto[2], Maria Antônia Oliveira Machado Pereira[3], Giovana Clausson Bitolo[2], Christopher Aquino Pereira Lima[2], Amanda Letícia Miotto[4], Gustavo Rassier Isolan[5]

RESUMO

Introdução: A órbita ocular é uma estrutura anatômica complexa, e as intervenções cirúrgicas orbitárias requerem precisão devido à proximidade de estruturas vitais, como nervos, vasos sanguíneos e músculos extraoculares. Os avanços nas abordagens cirúrgicas melhoraram a segurança e a eficácia do tratamento de lesões orbitárias.

Objetivo: Este estudo revisa as principais abordagens cirúrgicas orbitárias, com foco nas técnicas de acesso, planejamento pré-operatório e práticas microcirúrgicas.

Método: Foi realizada uma revisão sistemática da literatura usando PubMed, Scopus e Web of Science, incluindo estudos de caso, revisões e artigos publicados entre 1990 e 2024. As abordagens cirúrgicas discutidas incluem técnicas transconjuntivais, transcutâneas, transcranianas e endoscópicas.

Resultado: Cada abordagem oferece vantagens específicas dependendo da localização da lesão. O planejamento pré-operatório, o uso de imagens avançadas e a aplicação de técnicas microcirúrgicas são fundamentais para o sucesso das cirurgias orbitárias.

Conclusão: O conhecimento detalhado da anatomia orbitária e a aplicação de técnicas cirúrgicas avançadas são essenciais para o sucesso do tratamento das lesões orbitárias, garantindo melhores resultados funcionais e estéticos.

PALAVRAS-CHAVE: Cirurgia orbitária. Técnicas de acesso orbital. Abordagem transconjuntival. Abordagem transcutânea. Abordagem transcraniana.

Mensagem central

A cirurgia orbitária, dada a sua complexidade e proximidade com estruturas vitais, requer técnicas cirúrgicas precisas e bem planejadas. Este artigo explora as principais abordagens cirúrgicas da órbita, considerando a importância do planejamento pré-operatório e das técnicas microcirúrgicas para otimizar os resultados clínicos e estéticos. Compreender as diferentes técnicas de acesso e os cuidados necessários é essencial para melhorar a eficácia das intervenções e minimizar os riscos para os pacientes.

Perspectiva

A órbita ocular, devido à sua anatomia intrincada e proximidade de estruturas vitais, como nervos, vasos sanguíneos e músculos oculomotores, apresenta desafio cirúrgico significativo. Os avanços nas técnicas cirúrgicas e a introdução de novas abordagens permitiram acesso mais seguro e eficaz à órbita, melhorando a capacidade de tratar as lesões com precisão. Este artigo tem como objetivo fornecer visão abrangente das diferentes técnicas cirúrgicas disponíveis, o planejamento necessário e as práticas microcirúrgicas para maximizar o sucesso das intervenções orbitárias.

ABSTRACT

Introduction: The ocular orbit is a complex anatomical structure, and orbital surgical interventions require precision due to the proximity of vital structures such as nerves, blood vessels, and extraocular muscles. Advances in surgical approaches have improved the safety and effectiveness of treating orbital lesions.

Objective: This study reviews the main orbital surgical approaches, focusing on access techniques, preoperative planning, and microsurgical practices.

Method: A systematic literature review was conducted using PubMed, Scopus, and Web of Science, including case studies, reviews, and articles published between 1990 and 2024. The surgical approaches discussed include transconjunctival, transcutaneous, transcranial, and endoscopic techniques.

Result: Each approach offers specific advantages depending on the lesion location. Preoperative planning, using advanced imaging, and the application of microsurgical techniques are critical to the success of orbital surgeries.

Conclusion: Detailed knowledge of orbital anatomy and the application of advanced surgical techniques are essential for successful treatment of orbital lesions, ensuring better functional and aesthetic outcomes.

KEYWORDS: Orbital surgery. Orbital access techniques. Transconjunctival approach. Transcutaneous approach. Transcranial approach.

[1] Universidade Federal da Paraíba, João Pessoa, Paraíba, Brasil.
[2] Universidade Nove de Julho, São Bernardo do Campo, São Paulo, Brasil
[3] Universidade Estadual do Piauí, Teresina, Piauí, Brasil
[4] Universidade Regional Integrada do Alto Uruguai e das Missões, Erechim, Rio Grande do Sul, Brasil
[5] Centro Avançado de Neurologia e Neurocirurgia, Porto Alegre, Rio Grande do Sul, Brasil; Cilla Tech Park, Guarapuava, Paraná, Brasil

Conflito de interesse: Nenhum | Financiamento: Nenhum | Recebido em: 21/08/2025 | Aceito em: 02/09/2025 | Data de publicação: 25/09/2025 | Correspondência: gisolan@yahoo.com.br | Editor Associado: Fernando Issamu Tabushi

Como citar:
Silva NCP, Vidal Neto WSR, Pereira MAOM, Bitolo GC, Lima CAP, Miotto AL, Isolan GR. Anatomia microcirúrgica: abordagens cirúrgicas à órbita. BioSCIENCE. 2025;83:e00003

CC BY

INTRODUÇÃO

A órbita ocular, estrutura complexa que abriga o globo ocular e seus apêndices, apresenta um desafio único para o cirurgião devido à sua anatomia intrincada e à proximidade de estruturas vitais, como nervos, vasos sanguíneos e músculos oculomotores. As intervenções cirúrgicas na órbita requerem abordagem altamente precisa e bem planejada, pois qualquer erro pode resultar em comprometimento funcional ou estético significativo(Figura 1).[1-3]

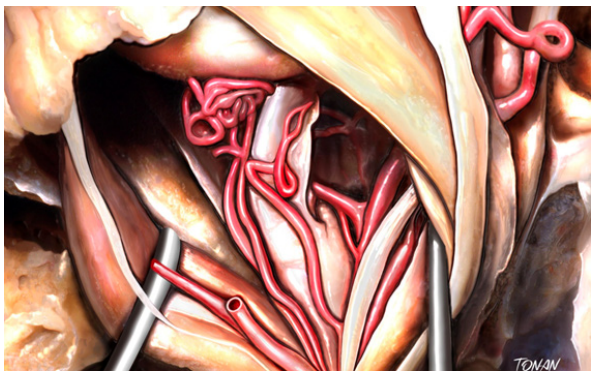

Figura 1 — Ilustração da anatomia microcirúrgica da órbita. (Imagem protegida por direitos autorais Tonan/CEANNE)

Com os avanços nas técnicas cirúrgicas e o desenvolvimento de novas abordagens, é possível acessar diferentes partes da órbita com segurança e eficácia, minimizando os riscos ao paciente. Este artigo explora as principais abordagens cirúrgicas da órbita, discutindo as indicações de cada técnica, o planejamento pré-operatório necessário e as práticas microcirúrgicas que garantem o sucesso dessas intervenções. Ao entender melhor as opções disponíveis e as precauções necessárias, os profissionais de saúde podem tomar decisões mais informadas no tratamento de lesões orbitárias, proporcionando melhores resultados clínicos e estéticos.[4-6]

MÉTODO

Foi realizada revisão narrativa da literatura sobre abordagens cirúrgicas da órbita ocular, com foco nas técnicas de acesso e práticas microcirúrgicas. As bases de dados consultadas incluíram PubMed, Scopus e Web of Science, usando termos como "cirurgia orbital", "técnicas de acesso orbital" e "microcirurgia orbital". A revisão abrangeu estudos de caso, revisões sistemáticas e artigos revisados por pares publicados entre 1990 e 2024. A análise incluiu as principais abordagens cirúrgicas - transconjuntival, transcutânea, transcraniana e endoscópica - bem como a importância do planejamento pré-operatório e das técnicas microcirúrgicas. A metodologia também considerou possíveis complicações e estratégias de manejo associadas às intervenções orbitais.

DISCUSSÃO

Acesso cirúrgico

A cirurgia orbital envolve variedade de abordagens complexas, cada uma escolhida com base na localização e natureza da lesão, bem como na anatomia específica do paciente. A órbita é região anatômica altamente sensível cercada por estruturas vitais, como nervos, vasos sanguíneos e músculos oculomotores, exigindo precisão cirúrgica e planejamento meticuloso. Este artigo explora as principais técnicas de acesso cirúrgico à órbita, o planejamento pré-operatório essencial e as técnicas microcirúrgicas críticas para o sucesso dessas intervenções.[1]

A abordagem transconjuntival envolve o acesso à órbita através da conjuntiva, permitindo a exposição das paredes inferior e medial. Essa técnica é particularmente vantajosa para lesões localizadas nessas regiões, pois evita incisões na pele, minimizando cicatrizes visíveis e complicações estéticas. Além disso, permite o acesso direto às áreas-alvo, facilitando a remoção de lesões ou o reparo de fraturas orbitárias.[1]

A abordagem transcutânea é realizada através de uma incisão na pele, sendo as técnicas subciliar e transcaruncular as mais comuns. A incisão subciliar é feita logo abaixo da linha dos cílios inferiores, enquanto a transcaruncular envolve uma incisão na carúncula lacrimal. Ambas as técnicas proporcionam excelente exposição das paredes orbitais inferior e medial. No entanto, essas abordagens requerem atenção cuidadosa para evitar danos estéticos e garantir a cicatrização adequada.[2]

A abordagem transcraniana é usada para acessar lesões localizadas nas porções superior ou profunda da órbita. Este método envolve a remoção de parte da abóbada craniana, permitindo acesso direto à órbita e estruturas adjacentes. Essa técnica é frequentemente empregada em casos de tumores orbitários superiores ou em situações em que a extensão da lesão requer visão ampla e controle rigoroso sobre as estruturas circundantes.[3]

A abordagem endoscópica utiliza endoscópios para acessar a órbita através dos seios paranasais, oferecendo opção minimamente invasiva para certas lesões orbitais. Com os avanços nas técnicas endoscópicas, essa abordagem permite acesso preciso com menor morbidade associada. É particularmente útil em casos de lesões envolvendo as paredes medial e inferior da órbita, onde o acesso direto pelos seios da face é possível.[4]

Planejamento pré-operatório

O sucesso de qualquer procedimento orbital começa com planejamento pré-operatório detalhado. A avaliação por imagem é crucial, envolvendo técnicas avançadas, como ressonância magnética e tomografia computadorizada, para mapear a anatomia orbital e identificar a localização exata da lesão. Além disso, o planejamento tridimensional pode ser empregado para determinar o melhor caminho de acesso, minimizando assim o risco de danos a estruturas críticas, como nervos ópticos e vasos sanguíneos. Essa fase de planejamento é essencial para a escolha da abordagem cirúrgica mais adequada e para garantir o sucesso do procedimento.[2]

Técnicas microcirúrgicas

As técnicas microcirúrgicas são indispensáveis na

cirurgia orbitária devido à proximidade de estruturas anatômicas vitais. O uso de microscópios cirúrgicos permite a visualização ampliada das estruturas orbitais, facilitando a dissecção precisa e a preservação dos nervos e vasos sanguíneos. Instrumentos finos e delicados são usados para minimizar o trauma tecidual, e técnicas avançadas de sutura são empregadas para garantir o fechamento adequado e reduzir as cicatrizes visíveis. A habilidade na execução dessas técnicas é essencial para evitar complicações pós-operatórias e alcançar resultados estéticos satisfatórios.[4]

Considerações neurovasculares

A órbita, como um espaço confinado densamente povoado por estruturas nervosas e vasculares, apresenta riscos consideráveis durante a intervenção cirúrgica. Compreender a anatomia cirúrgica e topográfica da órbita é essencial para preservar a funcionalidade dessas estruturas, independentemente de a órbita ser o foco principal da operação ou passagem para acessar estruturas mais profundas.[5]

A órbita pode ser dividida em diferentes compartimentos, como o globo ocular, o cone muscular e os espaços intraconal e extraconal. Esses compartimentos abrigam várias estruturas neurais e vasculares, que estão intimamente relacionadas. O cone muscular, que inclui 6 músculos extraoculares responsáveis pelos movimentos oculares, é uma das regiões mais críticas. Este cone converge no ápice orbital, formando o anel tendíneo (ou anel de Zinn), através do qual passam o nervo óptico, o nervo oculomotor, o nervo abducente, o ramo nasociliar do nervo oftálmico e a artéria oftálmica. A separação do cone muscular define os espaços intraconal e extraconal, cada um com suas próprias considerações cirúrgicas.[5]

Indicações cirúrgicas

Tratamento de fraturas orbitais e reparo de lesões traumáticas orbitárias são frequentes após trauma facial, ocorrendo em aproximadamente 20% dos casos de lesões faciais graves e muitas vezes acompanhadas de danos oculares.[6] Essas fraturas podem resultar de agressões, acidentes esportivos ou outros tipos de trauma, diretos e indiretos, afetando o globo ocular ou os ossos orbitais, faciais e cranianos.[7] A apresentação mais comum das fraturas orbitais está associada à fraturas zigomáticas complexas, que envolvem a maçã do rosto e, consequentemente, a parede lateral da órbita.[8]

Complicações potenciais e tratamento

A anatomia orbital é região complexa e crítica, altamente suscetível a lesões que podem resultar em complicações da motilidade visual e ocular. Os procedimentos cirúrgicos envolvendo a órbita, como discutido por Maroon e Kennerdell[1] e Natori e Rhoton[3], apresentam riscos consideráveis de perda visual, diplopia e restrições no movimento ocular. Essas complicações podem ocorrer devido à proximidade de delicadas estruturas neurais e vasculares ao redor da órbita.

CONCLUSÃO

A cirurgia orbitária requer conhecimento anatômico detalhado e abordagem técnica refinada para garantir resultados seguros e eficazes. Cada técnica de acesso - transconjuntival, transcutânea, transcraniana e endoscópica - tem suas indicações e vantagens dependendo da localização e natureza da lesão. O planejamento pré-operatório meticuloso, utilizando tecnologias avançadas de imagem e estratégias de mapeamento, é crucial para minimizar riscos e otimizar os resultados. As técnicas microcirúrgicas desempenham papel fundamental na preservação de estruturas vitais e na redução de complicações pós-operatórias. O avanço contínuo nas técnicas cirúrgicas e no manejo de complicações contribui para melhorar os resultados clínicos e estéticos nas operações orbitárias.

Contribuição dos autores

Nicole Custódio Porto Silva: Validação, Escrita – revisão e edição
Wilson da Silva Rocha Vidal Neto: Análise formal, Metodologia
Maria Antônia Oliveira Machado Pereira: Conceitualização, Investigação
Giovana Clausson Bitolo: Curadoria de dados, Escrita – rascunho original
Christopher Aquino Pereira Lima: Conceitualização, Investigação
Amanda Letícia Miotto: Análise formal, Metodologia
Gustavo Rassier Isolan: Administração do projeto

REFERÊNCIAS

1. Maroon J, Kennerdell J. Surgical approaches to the orbit. Indications and techniques. J Neurosurg. 1984;60(6):1226–35. https://doi.org/10.3171/jns.1984.60.6.1226
2. Hayek G, Mercier P, Fournier H. Anatomy of the orbit and its surgical approach. Adv Tech Stand Neurosurg. 2006;31:35–71. https://doi.org/10.1007/3-211-32234-5_2
3. Natori Y, Rhoton A. Transcranial approach to the orbit: microsurgical anatomy. J Neurosurg. 1994;81(1):78–86. https://doi.org/10.3171/jns.1994.81.1.0078
4. Matsuo S, Komune N, Iihara K, Rhoton AL. Translateral orbital wall approach to the orbit and cavernous sinus: anatomic study. Oper Neurosurg. 2016;12:360–73. https://doi.org/10.1227/neu.0000000000001145
5. Bernardo A, Evins A, Mattogno P, Quiroga M, Zacharia B. The orbit as seen through different surgical windows: extensive anatomosurgical study. World Neurosurg. 2017;106:1030–46. https://doi.org/10.1016/j.wneu.2017.06.158
6. Welman T, Shanmugarajah K, Sabah S, Bryan J, Hachach-Haram N, Segaren N, et al. Assessment of emergency department eye examinations in patients presenting with mid-face injury. J Emerg Med. 2016;50(3):422–6. https://doi.org/10.1016/j.jemermed.2015.07.041
7. Lozada KN, Cleveland PW, Smith JE. Orbital trauma. Semin Plast Surg. 2019;33(2):106–13. https://doi.org/10.1055/s-0039-1685477
8. Dubois L, Steenen SA, Gooris PJ, Bos RR, Becking AG. Controversies in orbital reconstruction-III. Biomaterials for orbital reconstruction: a review with clinical recommendations. Int J Oral Maxillofac Surg. 2016;45(1):41–50. https://doi.org/10.1016/j.ijom.2015.06.024