BioSCIENCE Relato de Caso
DOI: https://doi.org/10.55684/2025.83.S2.e00018

Tratamento cirúrgico da síndrome de Gradenigo

Surgical treatment of Gradenigo's syndrome

José Fernando Polanski[1,2], Erika Yumi Nakagawa[1], Louise Ferreira Iunklaus[1], Arthur Ricardo Carminatti Ortinã[1], Carolina Rodrigues Laranjeira Vilar[1], Enzo Zanelato[2], Eduardo de Barros Sarolli[1,3]

PALAVRAS-CHAVE: Síndrome de Gradenigo. Paralisia do nervo abducente. Otite média aguda. Apicite petrosa. Petrosite.
KEYWORDS: Gradenigo's syndrome. Abducens nerve palsy. Media acute otitis. Petrous apicitis. Petrositis.

INTRODUÇÃO

A síndrome de Gradenigo (SG) foi inicialmente descrita por Guiseppe Gradenigo em 1907, e é caracterizada pela tríade: otite média complicada com otorreia, dor facial na região do nervo trigêmeo e paralisia do nervo abducente.[1] Essa afecção pode ser explicada pela disseminação, por contiguidade, da infecção da orelha média até o ápice da parte petrosa do osso temporal através das células ósseas aeradas. Em áreas próximas do ápice petroso ficam localizadas passagens dos nervos abducente e trigêmeo, podendo levar a paralisia e dor na área da inervação destes.[2]

O diagnóstico inclui anamnese detalhada, exame físico completo e avaliação neurológica. Exames de imagens como tomografia computadorizada e ressonância magnética são fundamentais para o diagnóstico diferencial bem como para auxílio na decisão terapêutica e planejamento cirúrgico.

O tratamento ainda é controverso. A maioria dos autores é a favor da intervenção cirúrgica precoce, enquanto novos relatos vêm descrevendo resultados satisfatórios apenas com o tratamento conservador.

Com o advento de potentes antibióticos, as complicações das infecções de ouvido tornaram-se cada vez mais raras, e a incidência da SG vem diminuindo. Atualmente é considerada doença rara, mas potencialmente fatal.

O objetivo desse artigo é relatar um caso clínico de SG como complicação de otite média aguda.

RELATO DO CASO

Este relato foi aprovado pelo Comitê de Ética do Hospital de Clínicas da Universidade Federal do Paraná - Curitiba, PR, Brasil – sob o parecer número 6.553.230.

Jovem menino de 13 anos apresentava quadro clínico inicial de cefaleia frontal de forte intensidade há cerca de 1 mês, evoluindo 2 semanas depois com piora da cefaleia associada à otalgia direita, febre alta e diplopia. Procurou pronto atendimento médico e foi encaminhado à serviço terciário. Ao exame físico, estava em regular estado geral, febril e apresentando paralisia do 6º par craniano à direita. Demais aspectos da mobilidade ocular extrínseca preservada. A otoscopia esquerda estava dentro da normalidade e, à direita, demonstrava membrana timpânica íntegra, porém abaulada e hiperemiada. Não apresentava sinais flogísticos em mastoides e nem sinais de paralisia facial periférica. Em tomografia computadorizada de ouvidos e mastoides e crânio, foi evidenciando sinais de otomastoideopatia aguda à direita, complicada por coleção envolvendo o ápice petroso e promovendo osteólise regional. Associava-se ainda realce assimétrico envolvendo o cavum de Meckel, canal de Dorello e seio cavernoso à direita, de provável natureza reacional. Baseado nos achados clínicos e radiológicos confirmou-se o diagnóstico de síndrome de Gradenigo (Figuras 1 e 2).

Durante a internação foi iniciado ceftriaxona e metronidazol. Paciente desenvolveu intolerância ao metronidazol, realizado a troca por clindamicina. No 3º dia, sem melhora do quadro com as medidas clínicas, ele foi submetido à mastoidectomia e timpanotomia com colocação de tubo de ventilação à direita, procedimento realizado sem intercorrências.

Já no primeiro dia pós-operatório, ele referiu melhora da cefaleia, permanecendo ainda com diplopia e paralisia do nervo abducente. Após 14 dias de internação, recebeu alta hospitalar com melhora completa dos sintomas. Houve involução total da paralisia do 6º par craniano à direita.

[1] Faculdade Evangélica Mackenzie do Paraná, Curitiba, PR, Brasil;
[2] Serviço de Otorrinolaringologia, Hospital de Clínicas, Universidade Federal do Paraná, Curitiba, PR, Brasil;
[3] Centro Universitário FAG, Cascavel, PR, Brasil

Conflito de interesse: Nenhum | Financiamento: Nenhum | Recebido em: 10/08/2025 | Aceito em: 27/10/2025 | Data de publicação: 28/11/2025 | Correspondência: jfpolanski@gmail.com | Editor Associado: Nerlan Tadeu Gonçalves de Carvalho

Como citar:
Polanski JF, Nakagawa EY, Iunklaus LF, Ortinã ARC, Vilar CRL, Zanelato E, Sarolli EB. Tratamento cirúrgico da síndrome de Gradenigo. BioSCIENCE. 2025;83(S2):e00018

CC BY

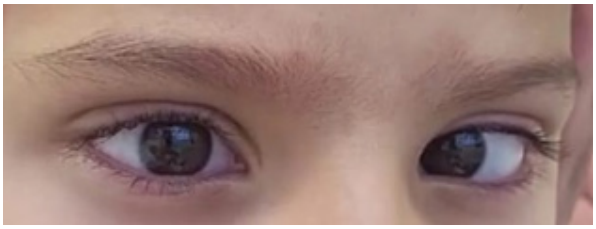

FIGURA 1 — Imagem da paralisia do nervo abducente à direita.

FIGURA 2 — Tomografia computadorizada em corte axial demonstrando o acometimento do osso temporal direito, incluindo a região do ápice petroso (*).

DISCUSSÃO

O paciente apresentava sinais e sintomas clássicos da SG. Porém, estudos demonstram que apenas 13-42% dos pacientes com apicite petrosa apresentam a tríade completa.[1,2]

A maioria dos casos decorrem de otite média aguda e pode ser explicada pela anatomia da porção petrosa do osso temporal. A disseminação da infecção da orelha média para o ápice petroso ocorre através das células aeradas, as quais são encontradas em 80% das pessoas na mastoide e em apenas 30% no ápice da parte petrosa.[3] O ápice encontra-se separado apenas pela dura mater do gânglio do nervo trigêmeo e do canal de Dorello, por onde passa o nervo abducente, ficando mais vulneráveis à inflamação extradural na apicite petrosa. A dor retro-orbitária/facial é resultado do envolvimento do nervo trigêmeo e a diplopia ocorre pelo envolvimento do nervo abducente, que inerva o músculo reto lateral. O comprometimento dos nervos cranianos pode demorar para surgir, ocorrendo de 1 semana até 3 meses do início do quadro de otite.[4]

Exames de imagens são fundamentais para o diagnóstico de lesão do ápice petroso, diagnósticos diferenciais, decisão terapêutica, planejamento cirúrgico assim como confirmação ou exclusão de complicações intracranianas. A tomografia computadorizada pode mostrar erosões ósseas e velamento das células aeradas. A ressonância magnética é útil para avaliar lesões de tecidos moles, e pode fornecer mais detalhes, incluindo a causa da lesão, envolvimento do nervo e meninge, possível osteomielite subjacente e lesões neoplásicas.[5]

Dentre as possíveis complicações intracranianas encontram-se meningite, abscesso intracraniano ou trombose dos seios cavernosos. Além disso, pode acometer outros pares cranianos como facial, troclear, vestibulococlear, vago, oculomotor, glossofaríngeo ou acessório. Complicações oftalmológicas como papiledema, proptose e disseminação pelo plexo simpático ao redor da artéria carótida levando a síndrome de Horner também foram descritas.[4]

A literatura não é consensual quanto ao tratamento da SG. Por ser potencialmente fatal, a maioria dos autores recomenda a intervenção cirúrgica precoce com timpanotomia com tubo de ventilação associado ou não à drenagem cirúrgica da mastoide. No entanto, alguns estudos recentes demonstram sucesso no tratamento conservador com uso de antibióticos de amplo espectro, reservando o tratamento cirúrgico para quadros refratários a terapia conservadora ou que tenha sinais de processo crônico.[1]

Dessa forma, acredita-se que os casos devem ser avaliados individualmente, levando em consideração a evolução clínica e os riscos cirúrgicos associados. Neste caso, optou-se pela combinação da intervenção cirúrgica e antibioticoterapia, com melhora importante de todos os sinais e sintomas.

Contribuição dos autores
José Fernando Polanski – Conceituação, Redação (esboço original)
Erika Yumi Nakagawa – Investigação, Metodologia
Louise Ferreira Iunklaus – Metodologia, Investigação
Arthur Ricardo Carminatti Ortinã – Investigação, Redação (esboço original)
Carolina Rodrigues Laranjeira Vilar – Conceituação, Metodologia
Enzo Zanelato – Investigação, Conceituação
Eduardo de Barros Sarolli – Supervisão, Redação (esboço original)

REFERÊNCIAS

1. Gore MR. Gradenigo's Syndrome: a review. Ann Med Health Sci Res. 2018;8:220-4.
2. Gadre AK, Chole RA. The changing face of petrous apicitis-a 40-year experience. Laryngoscope. 2018;128(1):195-201. https://doi.org/10.1002/lary.26571
3. Gillanders D. Gradenigo's Syndrome Revisited. J Otolaryngol 1983;12(3):169-74.
4. Graaf J, Cats H, de Jager A. Gradenigo's syndrome: a rare complication of otitis media. Clin Neurol Neurosurg 1988;90(3):237-9. https://doi.org/10.1016/0303-8467(88)90028-5
5. Murakami T, Tsubaki J, Tahara Y, Nagashima T. Gradenigo's syndrome: CT and MRI findings. Pediatr Radiol 1996;26(9):684-5. https://doi.org/10.1007/bf01356837