BioSCIENCE Relato de Caso
DOI: https://doi.org/10.55684/2025.83.S2.e00017

Glossopharyngeal nerve schwannoma in an adolescent

Schwannoma de nervo glossofaríngeo em adolescente

José Fernando Polanski[1,2], Louise Ferreira Iunklaus[1], Arthur Ricardo Carminatti Ortinã[1], Erika Yumi Nakagawa[2], Carolina Rodrigues Laranjeira Vilar[2], Felipe Lopes de Moraes Pironatto[1], Marja Cristiane Reksidler[3]

PALAVRAS-CHAVE: Neurilemoma, Espaço Parafaríngeo, IX Nervo Craniano, IX Nervo Craniano
KEYWORDS: Neurilemmoma, Glossopharyngeal Nerve, Parapharyngeal Space, Parapharyngeal Space

INTRODUÇÃO

O schwannoma é neoplasia benigna que se origina na bainha de mielina dos nervos periféricos, espinhais e pares cranianos nas células de Schwann. Aqueles de nervos cranianos podem ser vistos ao longo do trajeto dos nervos na região intracraniana ou na localização da cabeça e pescoço. Os nervos olfativo e óptico são os únicos pares cranianos que não são afetados, pois carecem dessas células. A origem mais comum é o oitavo par craniano, o vestibulococlear. Apresenta etiologia desconhecida, e raramente ocorre em região buco-maxilo-facial (aproximadamente 1% dos casos), necessitando de tratamento cirúrgico da lesão. Nessa região, os sítios mais comuns são língua e assoalho bucal, seguidos da mucosa oral, lábios, gengiva, palato e mandíbula. São tumores solitários, de crescimento lento, de superfície lisa, encapsulados, geralmente assintomáticos. Em casos mais avançados pode ocorrer parestesia e dor devido à compressão de nervos e estruturas adjacentes.[1,2]

Exames de imagem como a tomografia computadorizada (TC), ressonância magnética e ultrassonografia são úteis no diagnóstico para estimar as margens do tumor, componentes estruturais, e determinar se há infiltração nas estruturas circundantes. Na tomografia, observa-se massa bem delimitada capaz de captar contraste. Na ressonância magnética apresentam-se como lesões hipointensas ou isointensas em T1. Em T2, são geralmente homogêneos em intensidade de sinal moderada, embora possam ser observados cistos ou alterações degenerativas em seu interior com intensidade mais elevada em comparação com outros compartimentos e apresentam realce variável com a administração de contraste. O exame histopatológico possibilita a identificação de possíveis características compatíveis com schwannoma. O tratamento dessa neoplasia consiste em excisão cirúrgica com margem de segurança para garantir redução dos índices de recidiva e favorecer bom prognóstico.

O objetivo desse relato foi descrever o caso de paciente jovem com schwannoma de nervo glossofaríngeo em cavidade oral submetida a tratamento cirúrgico.

RELATO DO CASO

Este relato foi aprovado pelo Comitê de Ética em Pesquisa do Hospital de Clínicas da Universidade Federal do Paraná, Curitiba, PR, Brasil – sob o parecer número 6.224.417.

Jovem mulher de 16 anos, branca, deu entrada em hospital terciário após encaminhamento de Unidade de Pronto Atendimento com história de massa em cavidade oral com 2 meses de evolução, associada à disfagia e disfonia. Negava dispneia, febre ou perda de peso recente. Na avaliação inicial, apresentava protuberância em região posterior de orofaringe à esquerda com textura lisa e fibroelástica à palpação. Foi realizada biópsia incisional da lesão expansiva sob anestesia geral, retirando-se fragmentos de aspecto esbranquiçado que foram enviados para análise anatomopatológica por imunohistoquímica que evidenciou neoplasia mesenquimal de baixo grau com fenótipo neural. Ressonância magnética de crânio e pescoço foi solicitada para avaliação de extensão da lesão e planejamento terapêutico, a qual demonstrou formação expansiva bem delimitada no espaço parafaríngeo à esquerda, deslocando posterolateralmente as artérias carótidas

[1] Faculdade Evangélica Mackenzie do Paraná, Curitiba, PR, Brasil;
[2] Serviço de Otorrinolaringologia, Hospital de Clínicas, Universidade Federal do Paraná, Curitiba, PR, Brasil;
[3] Hospital Erasto Gaertner, Curitiba, PR, Brasil.

Conflito de interesse: Nenhum | Financiamento: Nenhum | Recebido em: 10/08/2025 | Aceito em: 27/10/2025 | Data de publicação: 28/11/2025 | Correspondência: jfpolanski@gmail.com | Editor Associado: Fernando Issamu Tabushi

Como citar:
Polanski JF, Iunklaus LF, Ortinã ARC, Nakagawa EY, Vilar CRL, Pironatto FLM, Reksidler MC. Glossopharyngeal nerve schwannoma in an adolescent. BioSCIENCE. 2025;83(S2):e00017

interna e externa, e a veia jugular, com características radiológicas compatível com neoplasia primária de baixa agressividade de provável origem neural. Também foi realizada TC do pescoço com contraste que visualizou formação expansiva com realce heterogêneo centrada no espaço parafaríngeo com 5,8 x 3,0 x 4,2 cm nos maiores diâmetros - longitudinal, anteroposterior e transversal - respectivamente.

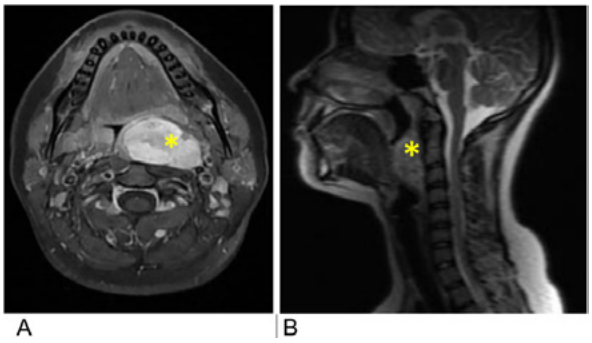

FIGURA 1 — Imagem pré-operatória de ressonância magnética em T1: A) corte axial mostrando a lesão (*); B) corte sagital mostrando a lesão (*)

Foi optado por ressecção cirúrgica realizando-se osteotomia da mandíbula lateral esquerda, ressecção de tumor parafaríngeo e reconstrução com retalho microcirúrgico. Paciente apresentou boa recuperação após procedimento, permanecendo com queixa de dor aguda em região pré-auricular à esquerda após as primeiras mordidas de cada refeição, sintomas compatíveis com a síndrome da primeira mordida, sem outras sequelas no seguimento.

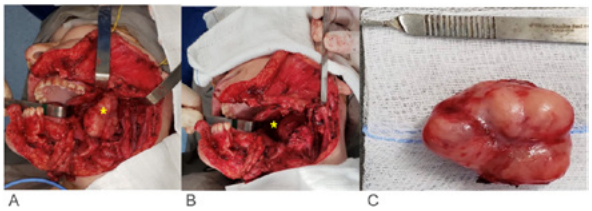

FIGURA 2 — Acesso operatório via mandibulotomia: A) massa bem definida com contornos regulares visualizada na região parafaríngea esquerda (*); B) visualização de região operatória após ressecção da massa (*); C) aspecto da lesão após ressecção

DISCUSSÃO

O schwannoma é tumor benigno, solitário e de crescimento lento, com ocorrência rara na região buco-maxilo-facial, principalmente na cavidade oral como no caso relatado.[1,3] Na boca é mais frequentemente visto durante a segunda e terceira década de vida, sem preferência clara por sexos. Acomete principalmente os tecidos moles, com maior incidência em língua.[3] O tamanho do tumor varia entre milímetros a centímetros, raramente ultrapassando 5 cm.[1] O principal sintoma relatado é o abaulamento indolor, sendo que nos schwannomas de nervo glossofaríngeo a apresentação clínica varia de disfonia, disfagia e disartria à alterações gustativas na região posterior da língua.[2,3] O diagnóstico pré-operatório do schwannoma é difícil, com o diagnóstico diferencial incluindo diversas causas benignas e malignos considerando a ausência de sintomas específicos na fase inicial da doença.[2] As imagens de (TC) revelam massas homogêneas bem circunscritas que realçam com o contraste. Contudo, a TC não é muito útil no diagnóstico devido à limitação para diferenciação dos tecidos moles particularmente em lesões pequenas.[1,2] A ressonância magnética é a modalidade de imagem de escolha devido ao maior contraste de tecidos e resolução espacial.[1] As características histopatológicas são utilizadas para confirmação diagnóstica. A identificação do nervo de origem pode ser complicada, uma vez que pode ser difícil distinguir entre tumores dos nervos lingual, hipoglosso e glossofaríngeo.[2]

A síndrome da primeira mordida deve ser suspeitada quando o paciente descreve dor em topografia de parótida que ocorre com a primeira mordida de cada refeição e melhora com as mordidas subsequentes. A fisiopatologia tem sido atribuída à inervação simpática e parassimpática desequilibrada da glândula parótida, sendo tipicamente relacionada às operações da região parotídea ou parafaríngea.[4]

A excisão cirúrgica do schwannoma benigno com margem de segurança é o tratamento de escolha e favorece bom prognóstico para o paciente, bem como menor chance de recidivas e de transformação maligna da lesão. A radioterapia não é indicada. O diagnóstico precoce e atuação de equipes multidisciplinares são essenciais para o desfecho positivo do quadro.

Contribuição dos autores:
Conceituação: José Fernando Polanski
Análise formal: Carolina Rodrigues Laranjeira Vilar
Investigação: Marja Cristiane Reksidler, Erika Yumi Nakagawa
Metodologia: Arthur Ricardo Carminatti Ortiná
Supervisão: José Fernando Polanski
Redação: Louise Ferreira Iunklaus, Felipe Lopes de Moraes Pironatto
Redação (revisão e edição): José Fernando Polanski

REFERÊNCIAS

1. Shibata A, Kimura M, Ohto H, Yamada H, Umemura M. Schwannoma of the anterior maxillary vestibular submucosa: A case report. J Oral Maxillofac Surg Med Pathol. 2017;29(1):45–8. https://doi.org/10.1016/j.ajoms.2016.07.001
2. Geethapriya S, Govindaraj J, Raghavan B, Ramakrishnan B, Arafath R, Vishwanathan S, et al. Cranial nerve schwannoma – A pictorial essay. Indian J Radiol Imaging. 2020;30(2):116–25. https://doi.org/10.4103/ijri.ijri_17_20
3. Tsushima F, Sawai T, Kayamori K, Okada N, Omura K. Schwannoma in the floor of the mouth: A case report and clinicopathological studies of 10 cases in the oral region. J Oral Maxillofac Surg Med Pathol. 2012;24(3):175–9. https://doi.org/10.1016/j.ajoms.2011.12.003
4. Steel SJ, Robertson CE. First Bite Syndrome: What neurologists need to know. Curr Pain Headache Rep. 2021;25(5):31. https://doi.org/10.1007/s11916-021-00950-7