BioSCIENCE Artigo Original
DOI: https://doi.org/10.55684/2025.83.S2.e00003

Concordância da extensão glandular entre citologia e histopatologia na análise das lesões de alto grau da cérvice uterina

Concordance of glandular extension between cytology and histopathology in the analysis of high-grade lesions of the uterine cervix

Bruno Granja Marcos[1], Gabriela Helena Mota Gonçalves[2], Samya Hamad Mehanna[2], Luiz Martins Collaço[2], Julia Wansaucheki[2]

RESUMO

Introdução: Lesões cervicais de alto grau com extensão glandular representam desafios diagnósticos que afetam o manejo clínico. A ocupação glandular pode mimetizar outras lesões, impactando as decisões terapêuticas. Nesse contexto, a análise da concordância entre citologia e histopatologia é crucial para otimizar protocolos diagnósticos e o tratamento individualizado.

Objetivo: Avaliar a eficácia da citologia (exame cérvico-vaginal) na detecção de lesões intraepiteliais de alto grau com ocupação glandular, comparando seus resultados com a histopatologia de amostras obtidas por conização (CAF), a fim de identificar a precisão diagnóstica.

Método: Trata-se de estudo transversal e retrospectivo, realizado a partir da análise de prontuários de pacientes com lesões de alto grau da cérvix uterina. Foram coletados dados de laudos citológicos e histopatológicos, incluindo informações sobre a presença de ocupação glandular.

Resultado: Das 266 pacientes com essas lesões submetidas à CAF, 42 foram incluídas devido ao seguimento. A idade variou de 20 a 68 anos (média de 40). Ocupação glandular foi observada em 15 (35%). Critérios citológicos para ocupação glandular foram encontrados em 3, com confirmação histológica em 1 apenas. A concordância entre os achados citológicos e histopatológicos revelou sensibilidade de 33,3%, especificidade de 80%, valor preditivo positivo de 33,3%, valor preditivo negativo de 80% e eficácia de 69,3%. Recidiva pós-CAF ocorreu em 30,9% com ocupação glandular histológica.

Conclusão: A eficácia da citologia na detecção de ocupação glandular foi inferior a 70%, sugerindo a necessidade de métodos diagnósticos adicionais, como colposcopia ou exames de imagem, para garantir diagnóstico mais preciso e melhorar o prognóstico.

PALAVRAS-CHAVE: Citologia. Ocupação glandular. Lesão de alto grau. Ginecologia. HSIL. Cérvice uterino.

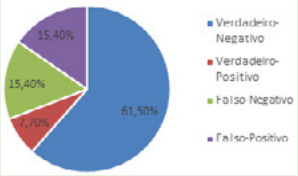

Diagnósticos citológicos de ocupação glandular confirmados pela histopatologia (n = 42)

Mensagem Central

A avaliação da concordância entre a citologia e a histopatologia na detecção da extensão glandular em lesões de alto grau da cérvice uterina é crucial, visto que a ocupação glandular pode impactar o manejo clínico e aumentar o risco de recidiva. A identificação precisa dessas lesões é essencial para otimizar as decisões terapêuticas e melhorar o prognóstico das pacientes.

Perspectiva

A eficácia limitada da citologia na detecção da ocupação glandular em lesões de alto grau sugere a necessidade de métodos diagnósticos complementares, como a colposcopia e exames de imagem, para refinar a precisão diagnóstica. A incorporação de novas abordagens pode levar a tratamento mais individualizado e redução nas taxas de recidiva, melhorando assim os resultados clínicos para as pacientes com lesões cervicais de alto grau.

ABSTRACT

Introduction: High-grade cervical lesions with glandular extension pose diagnostic challenges that affect clinical management. Glandular occupancy can mimic other lesions, impacting therapeutic decisions. In this context, analyzing the concordance between cytology and histopathology is crucial to optimize diagnostic protocols and individualized treatment.

Objective: To evaluate the efficacy of cytology (cervicovaginal examination) in detecting high-grade intraepithelial lesions with glandular occupancy, comparing its results with histopathology of samples obtained by conization (LEEP) to determine diagnostic accuracy.

Method: This is a cross-sectional, retrospective study based on the analysis of medical records of patients with high-grade lesions of the cervix. Data were collected from cytological and histopathological reports, including information on the presence of glandular occupancy.

Result: Of the 266 patients with these lesions who underwent LEEP, 42 were included due to follow-up. Ages ranged from 20 to 68 years (mean, 40). Glandular occupation was observed in 15 (35%). Cytological criteria for glandular occupation were met in 3, with histological confirmation in only 1. The agreement between cytological and histopathological findings revealed a sensitivity of 33.3%, a specificity of 80%, a positive predictive value of 33.3%, a negative predictive value of 80%, and an efficacy of 69.3%. Post-LEEP recurrence occurred in 30.9% of cases with histological glandular occupation.

Conclusion: The efficacy of cytology in detecting glandular occupation was less than 70%, suggesting the need for additional diagnostic methods, such as colposcopy or imaging, to ensure a more accurate diagnosis and improve prognosis.

KEYWORDS: Cytology. Glandular occupation. High-grade lesion. Gynecology. HSIL. Uterine cervix.

[1] Hospital de Clínicas, Universidade Federal do Paraná, Curitiba, PR, Brasil;
[2] Faculdade Evangélica Mackenzie do Paraná, Curitiba, PR, Brasil.

Conflito de interesse: Nenhum | Financiamento: Nenhum | Recebido em: 10/08/2025 | Aceito em: 27/10/2025 | Data de publicação: 28/11/2025 | Correspondência: lmcollaco@uol.com.br | Editor Associado: Nerlan Tadeu Gonçalves de Carvalho

Como citar:
Marcos BG, Gonçalves GHM, Mehanna SH, Collaço LM, Wansaucheki J. Concordância da extensão glandular entre citologia e histopatologia na análise das lesões de alto grau da cérvice uterina.. BioSCIENCE. 2025;83(S2):e00003

CC BY

INTRODUÇÃO

O carcinoma de células escamosas da cérvice uterina, além de ser a terceira neoplasia mais prevalente na população feminina do Brasil, também é a quarta maior causa de mortes de mulheres por câncer no País e no mundo.[1,2] Na maioria dos casos, a doença é causada pela infecção persistente por cepas oncogênicas do Papiloma Vírus Humano (HPV), evoluindo de forma lenta e gradual.[3]

As lesões precursoras podem ser classificadas citologicamente como lesões intraepiteliais de baixo grau (LSIL), correspondendo à neoplasia intraepitelial cervical (NIC) grau I, ou lesões intraepiteliais de alto grau (HSIL), correspondendo às NIC graus II e III. Essa estratificação é crucial para o manejo adequado.[3]

O rastreio do câncer de colo uterino pode ser feito de maneira rápida e econômica pelo exame citológico de Papanicolaou e, uma vez diagnosticadas, estas lesões precursoras são curáveis em quase todos os casos.[4] No planejamento do tratamento para aquelad diagnosticadas com HSIL, é essencial considerar a presença de ocupação glandular por estar associada à maior taxa de recidiva pós-cirúrgica, frequentemente necessitando de ressecções mais profundas.[5]

Existem critérios citológicos que podem ser utilizados para detecção de ocupação glandular; porém, não existem muitos estudos que avaliem sua sensibilidade e especificidade.[5] O objetivo desta pesquisa é avaliar a eficácia dos critérios elencados para a detecção de ocupação glandular na citologia através do exame Papanicolau, relacionando com os resultados histopatológicos do seguimento das pacientes submetidas a tratamento por cirurgia de alta frequência (CAF).

MÉTODO

Esta pesquisa está em conformidade com os aspectos éticos e foi aprovado pelo Comitê de Ética Institucional, com o Certificado de Apresentação de Apreciação Ética (CAAE) 99859718.9.0000.0103 e o número de parecer de aprovação 2.952.834. Trata-se de estudo retrospectivo observacional compreendido entre janeiro de 2014 e dezembro de 2018, envolvendo pacientes submetidas à cirurgia de alta frequência (CAF) com diagnóstico de HSIL no Hospital Universitário Evangélico Mackenzie, Curitiba, PR, Brasil.

Os dados foram obtidos a partir do prontuário eletrônico, e foram analisados a idade das pacientes alavancadas, o diagnóstico citológico (exame de Papanicolaou) e os laudos anatomopatológicos referentes à CAF. As lâminas citológicas foram revisadas para identificação de critérios de ocupação glandular definidos pela literatura, como células epiteliais atípicas com características de HSIL, agrupamentos tridimensionais de células epiteliais escamosas atípicas com epitélio endocervical benigno aderido, agrupamentos tridimensionais digitiformes de células epiteliais escamosas atípicas de bordos recobertos por epitélio íntegro, e ausência de achados citológicos de adenocarcinoma in situ da endocérvice uterina. Posteriormente, também foram revisadas citologias de acompanhamento para determinar se houve regressão, ou não, das lesões.

Nos laudos histopatológicos verificou-se a presença ou ausência de ocupação glandular. Foram excluídas do estudo pacientes cujas CAFs foram laudadas negativas para HSIL e pacientes que não possuíam citologia prévia no serviço.

Após a revisão das lâminas, os resultados da citologia foram comparados aos histopatológicos para determinar índices epidemiológicos como eficácia, valor preditivo positivo, valor preditivo negativo, sensibilidade e especificidade. Foram considerados: 1) verdadeiros positivos (VP), quando tinham ocupação glandular tanto na citologia como anatomopatológico; 2) verdadeiro negativos (VN) quanto ocupação glandular na citologia e também no anatomopatológico; 3) falsos positivos (FP) quando havia ocupação glandular na citologia e negativo no anatomopatológico; 4) falsos negativos (FN) quando negativo para ocupação glandular na citologia e positivo no anatomopatológico.

A sensibilidade foi definida por VP/VP + FN; a especificidade por VN/VN + FP; e a acurácia diagnóstica por VP+VN/(VP +FP + VN +FN).

RESULTADO

Inicialmente, foram analisadas 266 pacientes submetidas à conização pela técnica de CAF, mas somente 42 foram incluídas na amostra, pois possuíam citologia de acompanhamento. Nesse grupo, a idade das mulheres variou de 20 a 68 com média 40 anos (Figura 1). Todos os casos tinham diagnóstico de HSIL e houve total de 15 ocorrências de ocupação glandular diagnosticadas à histopatologia, correspondendo à aproximadamente 35% da amostra.

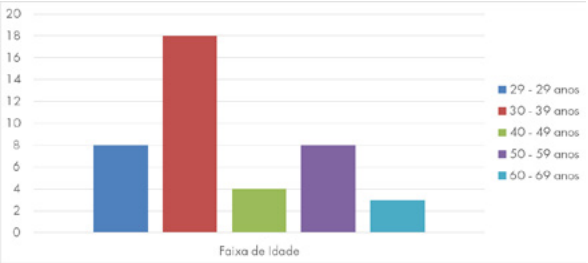

FIGURA 1 — Faixa etária das pacientes (n = 42)

Apenas 13 submetidas à CAF possuíam citologia prévia. Dessas, 3 tinham critérios citológicos para ocupação glandular, mas apenas 1 apresentou confirmação histológica na CAF.

Dentre as 10 pacientes que não apresentaram critérios de ocupação glandular na citologia, 8 tiveram sua negatividade confirmada pela CAF. Sendo assim, na comparação citohistológica, predominaram os casos verdadeiro-negativos (61,5%, Figura 2).

Foram registradas 13 recidivas na citopatologia de acompanhamento, representando 31% da amostra. Dentre essas recidivas, apenas 4 ocorreram em pacientes com ocupação glandular diagnosticada.

Análise estatística

Após serem feitos os cálculos estatísticos dos dados obtidos, verificou-se que os critérios utilizados para

avaliação citológica de ocupação neste estudo possuíam sensibilidade de 33,3%, especificidade de 80%, valor preditivo positivo de 33,3%, valor preditivo negativo de 80% e eficácia de 69,3%.

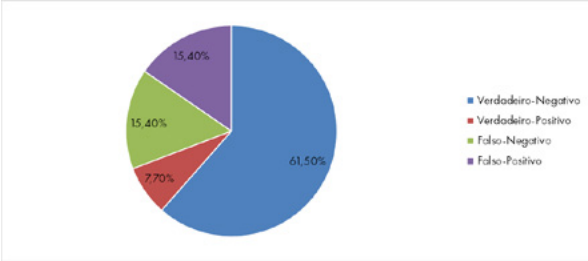

FIGURA 2 — Resultados comparativos dos diagnósticos citológicos de ocupação glandular confirmados pela histopatologia (n = 42)

DISCUSSÃO

Na literatura vigente consta que a ocupação glandular é o fator de risco mais importante para recidivas após a CAF, estando presente em 35% dos casos de recidiva de HSIL.[6] Os dados deste estudo corroboram com a literatura, uma vez que a extensão da lesões para glândulas endocervicais esteve presente em 30,7% dos casos com recidiva comprovada.

Dentre as pacientes avaliadas, apenas 15 das 42 (35,7%) apresentaram ocupação glandular. Isso está em discreta disparidade com dados publicados, uma vez que a média referida é de 68,9% daquelas com HSIL.[7]

Em relação a idade, existe pico de CAFs entre 30-39 anos, justificado pelo fato de que a incidência de lesões intraepiteliais do colo uterino que atinge seu ponto máximo próximo dos 30 anos.[3] Houve, dentre as pacientes, taxa de 30,9% de recidivas após a CAF inicial, indicando taxa superior às observadas em outros estudos, os quais apontam recidivas que variam entre 5-13% dos casos.[8,9] Isso, no entanto, pode decorrer do restrito espaço amostral deste estudo, além de não terem sido incluídos outras características associadas às recidivas como margens livres de neoplasia nos CAFs, relação com subtipo do HPV, fatores de risco como tabagismo e imunodeficiência.[10]

Como pode-se inferir pela Figura 2, os critérios citológicos para ocupação glandular apresentaram alta taxa de resultados negativos quando em comparação com a taxa de falsos-negativos, indicando desta forma boa especificidade e baixa sensibilidade para a amostra estudada, em que as lâminas foram revisadas por citopatologista experiente em esfregaços cérvico-vaginais.

Em relação às dificuldades da pesquisa, salienta-se que as atendidas nos anos de 2012 e 2013 no hospital não puderam ser incluídas neste estudo por seus registros terem sido feitos de maneira incompleta. Ainda da estimativa inicial 197 foram excluídas do estudo por suas CAFs terem sido laudadas negativas para HSIL. Além disso, 27 pacientes foram excluídas por terem sido encaminhadas de outro serviço, não possuindo citologia cervicovaginal na instituição.

Os critérios elencados mostraram-se eficazes para a detecção de ocupação glandular na citologia. Por mais que seu valor preditivo positivo e sensibilidade sejam baixos, mostraram-se promissores na exclusão de ocupação glandular devido à sua alta especificidade e valor preditivo negativo. No acompanhamento, notou-se elevada taxa de recidivas, indicando necessidade de posteriores investigações quanto ao grupo avaliado. As conclusões extraídas deste estudo estão sujeitas ao viés gerado pela pequena amostra. Isso, em junção com a falta de parâmetros estabelecidos quanto a critérios citológicos para diagnóstico de ocupação glandular torna necessário que sejam feitas pesquisas com populações maiores no futuro.

CONCLUSÃO

No presente estudo a eficácia da citologia na detecção de ocupação glandular em lesões escamosas de alto grau do colo uterino foi de 69,3%, sendo dado relevante a ser descrito nos laudos de exame cérvico-vaginal, pois entre as pacientes com ocupação glandular comprovadas na histopatologia seguidas após o CAF, 30,9% apresentaram recidiva.

Contribuição dos autores
Samya Hamad Mehanna: Análise formal, supervisão, redação.
Gabriela Helena Mota Golçalves: Administração do projeto, supervisão
Bruno Granja Marcos: Metodologia, análise formal.
Luiz Martins Collaço: Conceituação, redação, revisão e edição.
Julia Wansaucheki: Redação, revisão e edição.

REFERÊNCIAS

1. Instituto Nacional de Câncer. Estatísticas de câncer. Available from: https://www.gov.br/inca/pt-br/assuntos/cancer/numeros
2. Sung H, Ferlay J, Siegel RL, Laversanne M, Soerjomataram I, Jemal A, et al. Global cancer statistics 2020: GLOBOCAN estimates of incidence and mortality worldwide for 36 cancers in 185 countries. CA Cancer J Clin. 2021;71(3):209-49. https://doi.org/10.3322/caac.21660
3. Kumar V. Robbins patologia básica. 8th ed. Rio de Janeiro: Elsevier; 2008.
4. Nagi CS, Schlosshauer PW. Endocervical glandular involvement is associated with high-grade SIL. Gynecol Oncol. 2006;102(2):240-3. https://doi.org/10.1016/j.ygyno.2005.12.029
5. Kir G, Karabulut M, Yilmaz M, Topal C, Gocmen A. Cytohistological correlation of endocervical gland involvement with high-grade squamous intraepithelial lesions. J Cytol. 2012;29(2):121-4. https://doi.org/10.4103/0970-9371.97152
6. Lima MI, Melo VH, Tafuri A, Labanca ÂC, Lima L. Fatores de risco de recidiva de lesões intra-epiteliais cervicais após conização por cirurgia de alta frequência em mulheres portadoras e não portadoras do vírus da imunodeficiência humana. Rev Bras Ginecol Obstet. 2006;28(9):536-44. https://doi.org/10.1590/S0100-72032006000900004
7. Kır G, Karabulut MH, Topal CS, Yılmaz MS. Endocervical glandular involvement, positive endocervical surgical margin and multicentricity are more often associated with high-grade than low-grade squamous intraepithelial lesion: Endocervical glandular involvement. J Obstet Gynaecol Res. 2012;38(9):1206-10. https://doi.org/10.1111/j.1447-0756.2012.01847.x
8. Paraskevaidis E, Lolis ED, Koliopoulos G, Alamanos Y, Fotiou S, Kitchener HC. Cervical intraepithelial neoplasia outcomes after large loop excision with clear margins. Obstet Gynecol. 2000;95(6 Pt 1):828-31. https://doi.org/10.1016/S0029-7844(00)00791-2
9. Mitchell MF, Tortolero-Luna G, Cook E, Whittaker L, Rhodes-Morris H, Silva E. A randomized clinical trial of cryotherapy, laser vaporization, and loop electrosurgical excision for treatment of squamous intraepithelial lesions of the cervix. Obstet Gynecol. 1998;92(5):737-44. https://doi.org/10.1016/S0029-7844(98)00246-4
10. Mileshkin L, Paramanathan A, Kondalsamy-Chennakesavan S, Bernshaw D, Khaw P, Narayan K. Smokers with cervix cancer have more uterine corpus invasive disease and an increased risk of recurrence after treatment with chemoradiation. Int J Gynecol Cancer. 2014;24(7):1286-91. https://doi.org/10.1097/IGC.0000000000000170