

Adenoma gigante retroquiasmático não funcionante em paciente idoso – “menos é mais”

Non-functioning giant retrochiasmatic adenoma in an elderly patient – “less is more”

Pedro Henrique Salvego Rodrigues¹✉, Rafaela Fernandes Gonçalves^{2,3}✉, Gustavo Tomasi¹✉, Bruno Saciloto^{1,2}✉, Lucas Magno de Lacerda Martins²✉, Otávio Piltcher⁴✉, Guilherme Nobre Nogueira^{2,5}✉, Alexandre Karam Joaquim Mousfi³✉, Carlos Eduardo de Paulo Cardoso³✉, Flamarion dos Santos Batista³✉, Ivan Jose Paredes Bartolomei³✉, Gustavo Rassier Isolan^{2,3}✉

PALAVRAS-CHAVE: Tumor a base do crânio. Adenoma de hipófise. Paciente idoso.

KEYWORDS: Skull base tumor. Pituitary adenoma. Elderly patient

INTRODUÇÃO

A causa mais comum de massas selares a partir da 3ª década são adenomas hipofisários, correspondendo a mais de 10% das neoplasias intracranianas. Alguns deles são silenciosos ou clinicamente não funcionantes e podem surgir de qualquer célula da hipófise anterior. Não secretam quantidade suficiente de hormônios para causar elevação da concentração sérica ou são secretores; mas, os produtos hormonais não resultam nos sinais clínicos ou sintomas típicos desse excesso hormonal.¹

Muitos adenomas hipofisários causam sintomas visuais devido à compressão do aparelho óptico, devendo o paciente ser submetido à descompressão cirúrgica no caso de adenoma não funcionante. Embora os tumores geralmente cresçam e comprimam o quiasma óptico, um grupo pequeno de adenomas hipofisários pode crescer em direção ao interior do terceiro ventrículo sem causar compressão das vias ópticas. Estes são os chamados tumores retroquiasmáticos.

O objetivo deste relato foi apresentar caso de adenoma gigante retroquiasmático não funcionante e que não cursava com alterações visuais em idoso, sendo optado por ressecção endonasal endoscópica parcial e, no seguimento, controle da lesão.

RELATO DO CASO

Homem de 84 anos apresentou-se com queixa de cefaleia intensa unilateral em região occipital. Foi avaliado por meio de exames de imagem, os quais revelaram a existência de volumoso tumor expansivo na região selar, com crescimento retroquiasmático. Procedeu-se investigação hormonal e campimetria para investigar potenciais alterações hormonais e avaliar o campo visual, que resultou normal.

Embora o volume tumoral pudesse estar causando sintomas de hipertensão intracraniana, optou-se por seguimento (“espera permitida”) em primeiro momento, não tendo sido relacionada a cefaleia ao tumor. Aproximadamente 10 dias após esses sintomas, ele desenvolveu vesículas na mesma localização da cefaleia, sendo diagnosticado com neuropatia por herpes zoster, desse modo, o tratamento consistiu na administração de ganciclovir e gabapentina, o que aliviou os sintomas notavelmente. A ausência de manifestações clínicas relacionadas ao adenoma possibilitou a realização de operação eletiva endoscópica endonasal, com ressecção da porção intrasselar do tumor para diagnóstico, bem como de parte da porção suprasselar, evitando a necessidade de tratamentos mais agressivos. O paciente evoluiu bem após o procedimento, tendo alta em 72 h. A análise histopatológica subsequente confirmou tratar-se de macroadenoma de hipófise não funcionante. Não houve necessidade de terapias adjuvantes, e o paciente permaneceu sob acompanhamento pelos últimos 8 anos, sem evidências de alterações visuais ou hormonais (Figura).

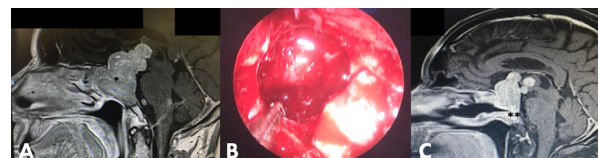


FIGURA – A) RM corte sagital em T1 com contraste evidenciando volumoso tumor de sela túrcica com extensão retroquiasmática dentro do III ventrículo ; B) imagem intraoperatória endoscópica endonasal evidenciando remoção do componente intrasselar do tumor; C) RM corte sagital em T1 com contraste evidenciando ressecção do componente selar do tumor com retalho pediculado de mucosa nasoseptal

DISCUSSÃO

Apesar de apresentar tamanho pequeno, a hipófise é responsável por realizar controle regulatório em praticamente todos os sistemas do organismo. Isso fica evidente quando se fala de seus tumores, sobretudo os clinicamente funcionantes. Alguns adenomas de hipófise são capazes de produzir e secretar hormônios em níveis patológicos, provocando algumas síndromes clássicas. Outros tumores, os adenomas clinicamente não funcionantes, no entanto, não são ativos endocrinologicamente, sendo seus sintomas mais associados ao efeito compressivo.

Anatomicamente, a adeno-hipófise inclui a pars distalis (lobo anterior), a pars intermedia (lobo intermediário) e a pars tuberalis (extensão triangular superior do lobo anterior sobre a face anterior da haste hipofisária). Constitui cerca de 80% da glândula, e é foco de síntese e liberação hormonal meticulosa. É composta por 5 tipos celulares, distintos funcional e estruturalmente: somatotrofos (produtores de GH), lactotrofos (produtores de PRL), corticotrofos (produtores de ACTH), tireotrofos (produtores de TSH) e gonadotrofos (produtores de LH e FSH). Costumam respeitar arranjo topológico característico, com os somatotrofos ocupando a porção anterior da asa lateral glandular, os lactotrofos a face posterior dessa asa lateral, e os corticotrofos, sua porção central.

Os adenomas hipofisários são graduados em típicos, atípicos e carcinomas hipofisários. As lesões típicas apresentam índice mitótico elevado, isto é Ki-67 superior a 3% e intensa impregnação nuclear de p53. Quando há metástases, classifica-se como carcinoma hipofisário. Lesões que fogem a essas características são classificadas como atípicas.²

A definição de adenoma clinicamente não funcionante é clínica, caracterizada pela ausência de sinais e sintomas relacionados diretamente à hipersecreção hormonal. Representam aproximadamente 35% dos adenomas hipofisários. Podem ser classificados de acordo com suas características estruturais e imunoistoquímicas, sendo os 3 tipos mais comuns (85% dos adenomas clinicamente não funcionantes): os adenomas gonadotróficos, os adenomas null cell e os oncocitomas. Enquanto os adenomas gonadotróficos apresentam positividade à imunoistoquímica para LH, FSH e suas subunidades, os oncocitomas e adenomas null cell coram negativamente. Os outros 15% são adenomas clinicamente não funcionantes que sintetizam hormônios e apresentam positividade à imunoistoquímica, mas por não secretarem na corrente sanguínea são considerados clinicamente não funcionantes também.^{2,3}

Os adenomas hipofisários funcionantes, por outro lado, produzem e secretam hormônios na corrente sanguínea e são classificados de acordo com o seu respectivo hormônio ou síndrome clínica típica. Eles podem produzir prolactina (prolactinomas), GH (acromegalia), ACTH (doença de Cushing), TSH (hipertireoidismo central) e raramente produzem gonadotrofinas, como LH e FSH. Alguns adenomas

hipofisários funcionantes podem produzir mais de um hormônio, sendo classificados como mistos. Os adenomas mistos mais comumente secretam prolactina e GH.

Geralmente, os pacientes portadores de adenomas clinicamente não funcionantes sofrem com sinais e sintomas decorrentes do efeito de massa do tumor, isto é, do efeito compressivo, podendo também apresentar sintomas associados à diminuição da função da hipófise (hipopituitarismo).³

Cerca de 10-40% dos pacientes com macroadenomas apresentam cefaleia. A chamada "apoplexia pituitária" consiste em cefaleia intensa e súbita, perda visual aguda e hipopituitarismo, devido ao sangramento tumoral, que é emergência neurocirúrgica. Quando há crescimento do tumor na região supraselar, provoca-se comprometimento do campo visual devido à compressão do quiasma óptico. O crescimento retroquiasmático do tumor geralmente não causa sintomas visuais. Já o paraselar, isto é, o crescimento lateral, pode provocar compressões e invasões dos seios cavernosos, comprometendo em alguns casos os III, IV e VI nervos cranianos.^{4,5}

Os sintomas mais comuns associados ao hipopituitarismo incluem fraqueza, diminuição do desejo sexual, disfunção erétil e problemas menstruais (observados em metade dos casos). O sistema reprodutivo é frequentemente afetado (77% dos casos), seguido pelos sistemas adrenal e tireoidiano (afetando 28% e 22%, respectivamente). A produção de hormônio de crescimento (GH) só foi examinada recentemente e encontrada comprometida em até 77% dos pacientes.

Muitas vezes os pacientes não apresentam sintomas evidentes, ou têm sintomas leves que não os levam a procurar recurso médico. Nessas situações, o diagnóstico geralmente ocorre de forma incidental, durante exames de imagem realizados para outras finalidades - são os chamados incidentomas hipofisários.

O diagnóstico de adenoma hipofisário não funcionante é por imagem e pela ausência de evidência de elevação da secreção de hormônios hipofisários, podendo ser sintomático ou não. O estudo por imagem das lesões de hipófise se dá por tomografia computadorizada e por ressonância nuclear magnética. A tomografia multislice com aquisição dinâmica com contraste iodado é utilizada para o estudo do parênquima pituitário e tem se mostrado satisfatória na maioria dos casos. Contudo, a ressonância é superior, uma vez que é capaz de demonstrar lesões menores, identifica a presença de degenerações hemorrágicas e é melhor para visualizar estruturas críticas, como o quiasma óptico e vasos adjacentes.^{3,4,6}

Esses métodos de imagem fornecem diagnóstico morfológico dos tumores hipofisários, e, a partir do diâmetro desses tumores, são separados em micro e macroadenomas, com diâmetro de até 1 cm e maior que 1 cm, respectivamente. Por se tratar de lesões benignas, os adenomas apresentam limites bem definidos, tendo padrão de impregnação típico, com realce do tecido hipofisário normal precedendo o do adenoma tanto na tomografia, quanto na ressonância.

A descrição do contorno superior da glândula, amplitude da cisterna suprasselar e indícios de compressão e/ou deslocamento do quiasma óptico devem ser sempre referidos. O tamanho da sela túrcica também deve ser descrito, uma vez que ela aumentada significa que é lesão de crescimento lento.

A tomografia de seios da face é solicitada sempre que o caso for considerado cirúrgico e tem por objetivo estudar a anatomia da cavidade nasal, que será o corredor cirúrgico.^{7,8} Dentre os diagnósticos diferenciais, o meningioma do diafragma selar pode ser praticamente idêntico ao macroadenoma, originando-se na face inferior. Para diferenciar essas 2 lesões distintas, deve-se buscar a localização do diafragma selar através do seu hipossinal em T2 acentuado e sua relação com o tumor pode ser a melhor forma de diferenciar estas lesões. Aneurisma de carótida interna de artéria hipofisária superior pode crescer para o interior da sela túrcica e ser confundido com adenoma de hipófise. Nestes casos os artefatos de fluxo fazem o diagnóstico diferencial entre lesão tumoral e vascular, como craniofaringiomas, cordomas, hamartomas e cistos de Rathke não costumam ser difíceis de diferenciar do macroadenoma.

Quanto ao tumor retroquiasmático, na maior parte da população o quiasma óptico encontra-se em posição logo acima da sela túrcica. Quando o quiasma óptico tem nervos ópticos mais curtos deverá estar situado mais anterior em relação à sela túrcica e, por este motivo, tumores que têm crescimento acima da tela crescem em direção ao terceiro ventrículo.

O tratamento cirúrgico tem por objetivos principais a melhora da deficiência visual e de outros sintomas neurológicos, o tratamento do hipopituitarismo e a remoção do macroadenoma com o máximo de margens livres possíveis para evitar recidivas.⁴ Primeiramente, deve-se avaliar se o paciente apresenta indicação cirúrgica. Algumas indicações formais são: tumor que causa redução do campo visual; que comprima quiasma óptico na RM com ou sem alterações de campo visual; que produza apoplexia hipofisária com alteração visual. Algumas outras situações em que cirurgia pode ser considerada são: crescimento significativo do tumor; perda de função endócrina; tumor próximo do quiasma; e paciente com plano de gravidez.⁵ No planejamento cirúrgico entra a questão da escolha do melhor método de acesso à região selar. As possibilidades de acesso vão da craniotomia ao acesso transesfenoidal com microscópio e/ou endoscópio, sendo a relação do tumor com as estruturas críticas adjacentes o que normalmente determina qual a via de acesso. Desse modo, a anatomia do quiasma óptico, se é pré ou pós-quiasmático, a extensão tumoral superior (compressão sobre o quiasma ou hipotálamo e terceiro ventrículo), inferior (extensível ao seio esfenoidal e clivus) e lateral (comprometendo seio cavernoso, carótida e pares cranianos) devem estar bastante claros na investigação por imagem.⁷ Sinais de imagens que sejam sugestivas de encarceramento da artéria carótida são relevantes, mas não contraindicam operação. Sob visão endoscópica, raramente se confirma infiltração tumoral verdadeira

da parede arterial carotídea que impeça sua remoção. Quanto à consistência do tecido tumoral, quanto maior for a porcentagem de tecido fibroso e, portanto, mais firme a lesão for, maior a dificuldade de se fazer a ressecção cirúrgica.^{8,9}

Na decisão terapêutica do adenoma hipofisário é importante considerar se o tumor é clinicamente funcionante ou não, se é micro ou macroadenoma ou ainda macroadenoma gigante. Adenomas secretores de TSH que causam hipertireoidismo central apresentam indicação cirúrgica formal. Quando ela não cura o paciente ou quando há contraindicações clínicas para seu uso, como alto risco cardiovascular, pode-se lançar mão do octreotíde.

Nos microadenomas clinicamente não funcionantes o tratamento é conservador, uma vez que apresentam baixo risco de crescimento. Já nos macroadenomas não funcionantes, o tratamento medicamentoso pode ser considerado quando não há indicação cirúrgica. Nesses casos não pode haver efeito de massa com comprometimento de estruturas vizinhas, sobretudo o quiasma óptico e o seio cavernoso.¹⁰

Como a maioria dos adenomas hipofisários clinicamente não funcionantes expressam receptores de dopamina, com densidade de expressão da isoforma 2 menor quando comparada com prolactinomas, a efetividade dos agonistas dopaminérgicos, como a bromocriptina e a cabergolina, na redução do volume tumoral é inferior se comparada à observada nos prolactinomas.¹¹

A expressão de receptores de somatostatina também já foi documentada nos adenomas hipofisários clinicamente não funcionantes, principalmente os subtipos 2 e 3 (SSTR2 e SSTR3). A experiência com o análogo da somatostatina octreotíde é pequena e com eficácia de redução tumoral por volta de 12%.¹²⁻¹⁵

De acordo com a Sociedade Brasileira de Endocrinologia, nos pacientes que não possuam indicação cirúrgica inicialmente, realiza-se follow-up, que consiste na reavaliação sequencial do paciente para rever a indicação cirúrgica. Realiza-se RM 6 meses após a avaliação inicial no macroadenoma e após 1 ano no microadenoma.¹⁶⁻¹⁸ Naqueles em que o tumor não modificou de tamanho na reavaliação, repete-se a RM anualmente nos macroadenomas, e a cada 1 ou 2 anos nos microadenomas. Após 3 anos, gradualmente, diminui-se a frequência. Naqueles que apresentam crescimento, deve-se diminuir o intervalo de avaliação.^{19,20}

Indica-se campimetria somente para os pacientes com tumores atingindo o quiasma e que estejam sendo acompanhados com RM. Também devem ser feitas avaliações clínicas e bioquímicas para o hipopituitarismo 6 meses após o teste inicial e anualmente em pacientes com macroadenoma. Não se recomenda testar nos microadenomas cujo quadro clínico, história e RM não se modificaram.²¹

Como recomendação final, adenomas de hipófise não funcionantes, mesmo que gigantes desde que não comprimem o nervo e o quiasma óptico, podem ser seguidos com manejo conservador.

Afiliação dos autores:

- ¹Universidade Estadual do Centro-Oeste, Guarapuava, PR, Brasil;
²Centro Avançado de Neurologia e Neurocirurgia (CEANNE), Porto Alegre, RS, Brasil;
³Faculdade Evangélica Mackenzie do Paraná, Curitiba, Paraná, Brasil;
⁴Universidade Federal do Rio Grande do Sul, Porto Alegre, RS, Brasil.
⁵Universidade Federal do Ceará, Fortaleza, CE, Brasil.

Correspondência

Gustavo Rassier Isolan
 Email: gisolan@yahoo.com.br

Conflito de interesse: Nenhum

Financiamento: Nenhum

Como citar:

Rodrigues PHS, Gonçalves RF, Tomasi G, Saciloto B, Martins LML, Piltcher O, Nogueira GN, Mousfi AKJ, Cardoso CEP, Batista FS, Bartolomei JP, Isolan GR. Adenoma gigante retroquiasmático não funcionante em paciente idoso – “menos é mais”. *BioSCIENCE*. 2024;82(S1):e021

Contribuição dos autores

Conceituação: Pedro Henrique Salvego Rodrigues, Rafaela Fernandes Gonçalves
 Investigação: Gustavo Tomasi, Bruno Saciloto
 Supervisão: Lucas Magno de Lacerda Martins, Junio Pardins
 Redação (esboço original): Otávio Piltcher, Guilherme Nobre Nogueira
 Redação (revisão e edição): Todos os autores

Recebido em: 23/04/2024

Aceito em: 28/05/2024

REFERÊNCIAS

- Fernandez A, Karavitaki N, Wass JAH. Prevalence of pituitary adenomas: a community-based, cross-sectional study in Banbury (Oxfordshire, UK). *Clin Endocrinol*. 2010;72(3):377-82. Doi: 10.1111/j.1365-2265.2009.03667.x
- Saeger W, Ludecke DK, Buchfelder M, Fahlbusch R, Quabbe HJ, Petersen NN S. Pathohistological classification of pituitary tumors: 10 years of experience with the German Pituitary Tumor Registry. *Eur J Endocrinol*. 2007;156(2):203-16. Doi: 10.1530/eje.1.02326
- Cury MLCAR, Fernandes JC, Machado HR, Elias LL, Moreira AC, de Castro M. Non-functioning pituitary adenomas: clinical feature, laboratorial and imaging assessment, therapeutic management and outcome. *Arq Bras Endocrinol Metabol*. 2009;53:31-9. Doi: 10.1590/S0004-27302009000100006
- Almalki MH, Ahmad MM, Brema I, AlDahmani KM, Pervez N, Al-Dandan S, et al. Contemporary management of clinically non-functioning pituitary adenomas: a clinical review. *Clin Med Insights Endocrinol Diabetes*. 2020;13:1179551420932921. Doi: 10.1177/1179551420932921
- Freda PU, Beckers AM, Katznelson L, Molitch ME, Montori VM, Post KD, et al. Pituitary incidentaloma: an endocrine society clinical practice guideline. *J Clin Endocrinol Metab*. 2011;96(4):894-904. Doi: 10.1210/jc.2010-1048
- Yamada S, Ohyama K, Taguchi M, Takeshita A, Morita K, Takano K, et al. A study of the correlation between morphological findings and biological activities in clinically nonfunctioning pituitary adenomas. *Neurosurgery*. 2007;61(3):580-5. Doi: 10.1227/01.NEU.0000290906.53685.79
- Ferrante E, Ferraroni M, Castrignano T, Menicatti L, Anagni M, Reimondo G, et al. Non-functioning pituitary adenoma database: a useful resource to improve the clinical management of pituitary tumors. *Eur J Endocrinol*. 2006;155(6):823-9. Doi: 10.1530/eje.1.02298
- Greenman Y, Stern N. Non-functioning pituitary adenomas. *Best Pract Res Clin Endocrinol Metab*. 2009;23(5):625-38. Doi: 10.1016/j.beem.2009.05.005
- Jane-Junior JA, Laws JR ER. The surgical management of pituitary adenomas in a series of 3,093 patients. *J Am Coll Surg*. 2001;193(6):650-9. Doi: 10.1016/s1072-7515(01)01101-2
- Johnsen DE, Woodruff WW, Allen IS, Cera PJ, Funkhouser GR, Coleman LL. MR imaging of the sellar and juxtaseilar regions. *Radiographics*. 1991;11(5):727-58. Doi: 10.1148/radiographics.11.5.1947311
- Cottier JP, Destriux C, Brunereau L, Bertrand P, Moreau L, Jan M, et al. Cavernous sinus invasion by pituitary adenoma: MR imaging. *Radiology*. 2000;215(2):463-9. Doi: 10.1148/radiology.215.2.r00ap18463
- Pierallini A, Caramia F, Falcone C, Tinelli E, Paonessa A, Ciddio AB, et al. Pituitary macroadenomas: preoperative evaluation of consistency with diffusion-weighted MR imaging—initial experience. *Radiology*. 2006;239(1):223-31. Doi: 10.1148/radiol.2383042204
- Arita K, Taminaga A, Sugiyama K, Eguchi K, Lida K, Sumida M, et al. Natural course of incidentally found nonfunctioning pituitary adenoma, with special reference to pituitary apoplexy during follow-up examination. *J Neurosurg*. 2006;104(6):884-91. Doi: 10.3171/jns.2006.104.6.884
- Pivonello R, Matrone C, Filippella M, Cavallo LM, Somma CD, Cappabianca P, et al. Dopamine receptor expression and function in clinically nonfunctioning pituitary tumors: comparison with the effectiveness of cabergoline treatment. *J Clin Endocrinol Metab*. 2004;89(4):1674-83. Doi: 10.1210/jc.2003-030859
- Collao A, Somma CD, Pivonello R, Faggiano A, Lombardi G, Savastano S. Medical therapy for clinically non-functioning pituitary adenomas. *Endocr Relat Cancer*. 2008;15(4):905-15. Doi: 10.1677/ERC-08-0181
- Zatelli MC, Piccin D, Vignali C, Tagliati F, Ambrosio MR, Bondanelli M, et al. Pasireotide, a multiple somatostatin receptor subtypes ligand, reduces cell viability in non-functioning pituitary adenomas by inhibiting vascular endothelial growth factor secretion. *Endocr Relat Cancer*. 2007;14(1):91-102. Doi: 10.1677/ERC-06-0026
- Isolan GR, de Aguiar PHP, Laws ER, Strapasson ACP, Piltcher O. The implications of microsurgical anatomy for surgical approaches to the sellar region. *Pituitary*. 2009;12(4):360-7. Doi: 10.1007/s11102-009-0167-1
- de Aguiar PHP, Aires R, Laws ER, Isolan GR, Logullo A, Patil C, et al. Labeling index in pituitary adenomas evaluated by means of MIB-1: is there a prognostic role? A critical review. *Neurol Res*. 2010;32(10):1060-71. Doi: 10.1179/016164110X12670144737855
- Perondi GE, Isolan GR, de Aguiar PHP, Stefani MA, Falcetta EF. Endoscopic anatomy of sellar region. *Pituitary*. 2013;16(2):251-9. Doi: 10.1007/s11102-012-0413-9
- Piltcher O, Netto B, Lemieszek J, Lavinsky-Wolff M, do Rego Monteiro F, Isolan G, et al. Differentiation between posterior sinuses using the medial orbital floor as a landmark. *J Neurol Surg B Skull Base*. 2016;78(02):152-7. Doi: 10.1055/s-0035-1571203
- Netto B, Piltcher OB, Meotti CD, Lemieszek J, Isolan GR. Computed tomography imaging study of the superior attachment of the uncinate process. *Rhinology*. 2015;53(2):187-91. Doi: 10.4193/Rhino.14.174